




# Ventriculomegalia.

**Dr. Raúl Lazarte R.**


**CERPO**

**Centro de Referencia Perinatal Oriente  
Facultad de Medicina, Universidad de Chile**



# Introducción.

- La ventriculomegalia fetal es un hallazgo relativamente común en el segundo trimestre.
- Es clínicamente importante porque puede ser causado por una variedad de trastornos que provocan un deterioro neurológico, motriz y / o cognitivo.
- Muchos casos se asocian con otros hallazgos anormales, pero en algunos fetos, la ventriculomegalia es la única anomalía.



# Introducción.

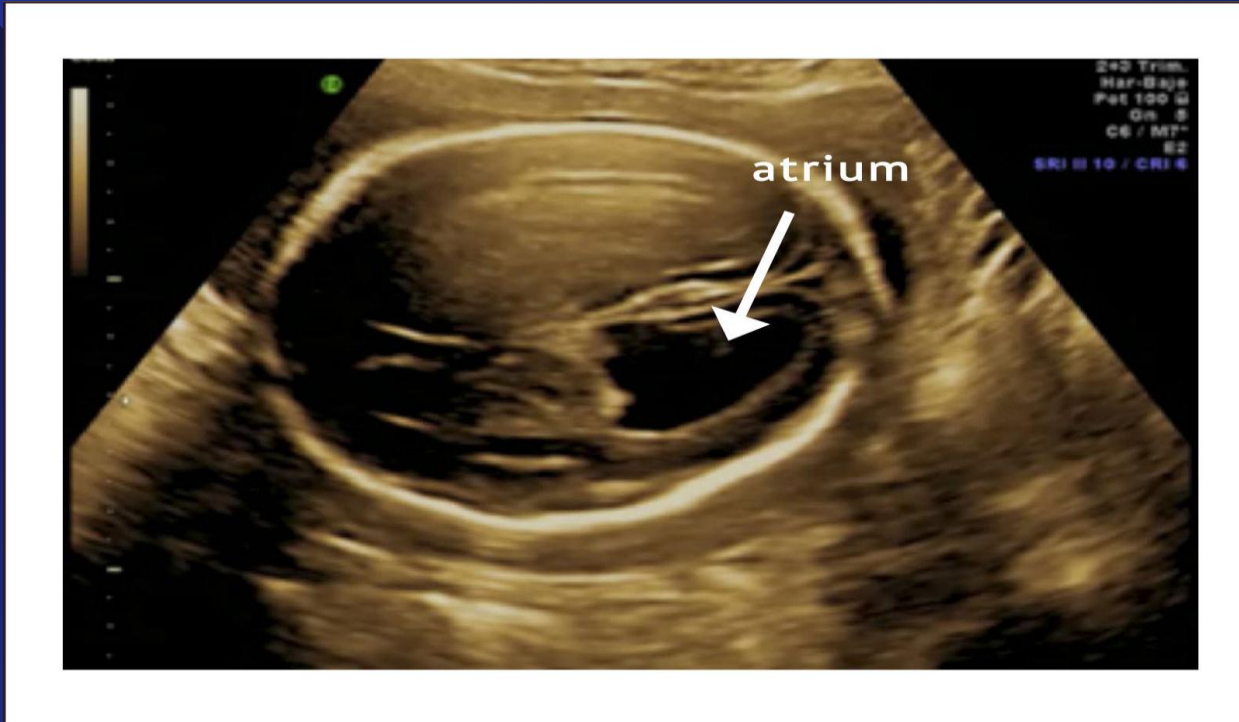
- El Atrium del ventrículo lateral es la parte a la que convergen el cuerpo, el cuerno posterior y el cuerno temporal.
- Se define como ventriculomegalia al diámetro del Atrium mayor a 10 mm.
- El diámetro permanece estable entre las 15 y 40 sem.
- El diámetro medio del ventrículo lateral oscila entre 5,4 mm y 7,6 mm.




# Clasificación.

- **Ventriculomegalia se clasifica en leve (10-12 mm), moderada (13-15 mm) o severa (> 15 mm).**
- **Existe la posibilidad de un resultado adverso y de otras anomalías mientras mayor sea el diámetro de los ventrículos.**


# Ventriculomegalia.






# Ventriculomegalia Aislada.

- La ventriculomegalia "aislada" cuando el feto no tiene otras anomalías, excepto aquellas que son un resultado directo del aumento ventricular.
- Los casos que aparecen aislados prenatalmente pueden asociarse otras anomalías si diámetro excede los 15 mm.
- Estas anomalías incluyen malformaciones de Chiari, defectos del tubo neural, malformaciones de Dandy Walker, agenesia del cuerpo calloso y síndromes genéticos.



# Hidrocefalia-Ventriculomegalia.

- La hidrocefalia es el término correcto para la dilatación patológica del sistema ventricular del cerebro a partir del aumento de la presión, generalmente debido a la obstrucción.

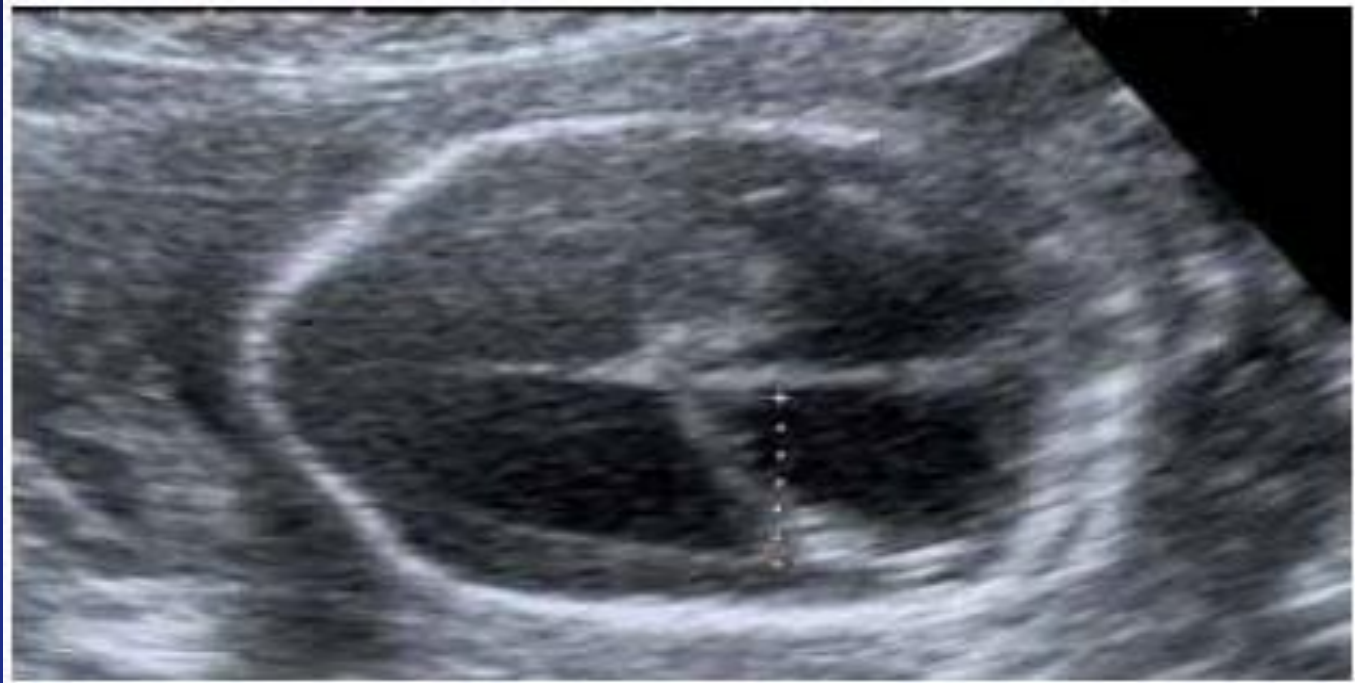


# Hidrocefalia-Ventriculomegalia.

- Debido a que la presión ventricular no se puede medir prenatalmente, los dos términos a veces se usan como sinónimos cuando se aplican al feto. Más comúnmente, el término "ventriculomegalia" se usa cuando los ventrículos están levemente aumentados y se usa "hidrocefalia" cuando miden > 15 mm.




# Hidrocefalia.





# Prevalencia

- La prevalencia menor del 2%.
- Es más común en hombres proporción de 1.7/1
- La ventriculomegalia unilateral está presente en aproximadamente el 50-60% de los casos, y la bilateral ocurre en aprox el 40-50%.



# Evaluación Ecográfica.

*Ultrasound Obstet Gynecol* 2009; 34: 127–130

Published online in Wiley InterScience ([www.interscience.wiley.com](http://www.interscience.wiley.com)). DOI: 10.1002/uog.6456

## Opinion


Fetal cerebral ventricular measurement and ventriculomegaly: time for procedure standardization

---




# Importancia.

- La dificultad en la medición también puede explicar el gran tamaño variación en la incidencia de ventriculomegalia leve aislada, que se ha encontrado entre 1/50 y 1/1600.
- Mostró que las diferencias entre 4 médicos, con experiencia existió desacuerdo con respecto a la presencia de ventriculomegalia en un 10% de 196 casos.



# Criterios Ecográficos.

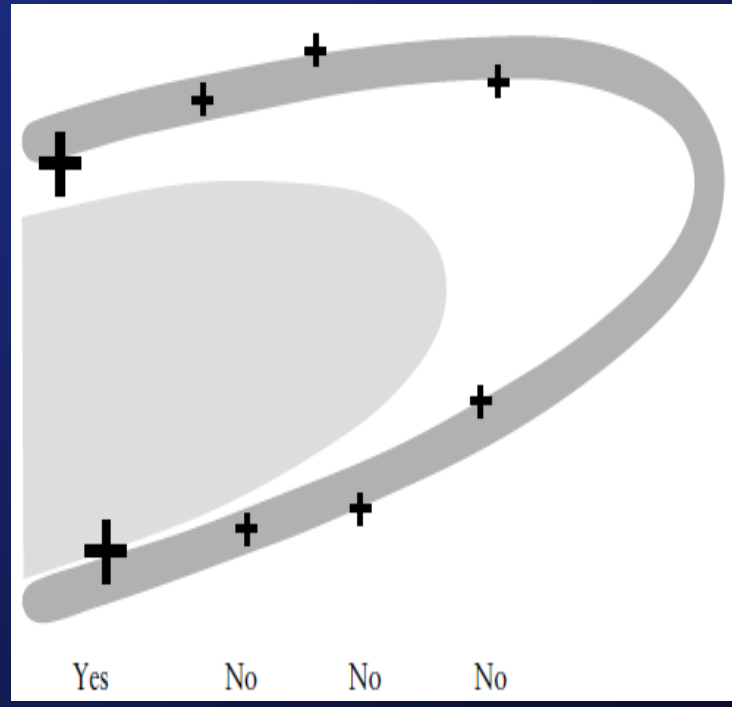
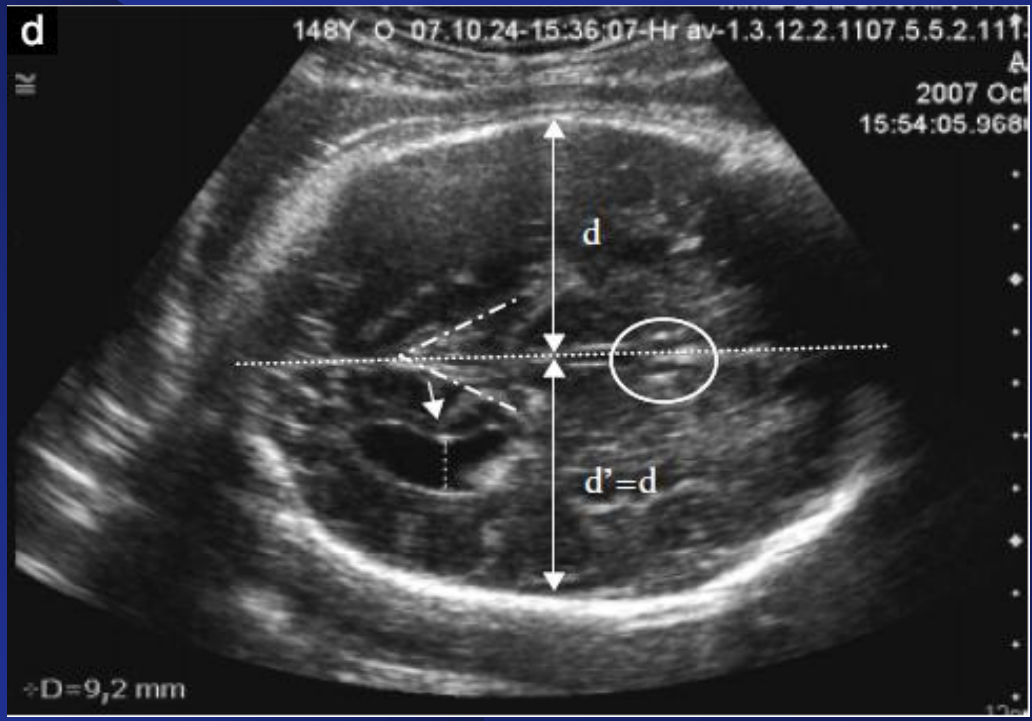

- Los criterios principales (1-3) proporcionan la imagen de referencia adecuada para realizar la medición.
- Los criterios secundarios (4-5) garantizar una alta calidad de medición.




# Criteriaos Diagnósticos.

<i>Criterion</i>	<i>Score</i>	<i>Anatomical/technical requirements</i>
<b>Primary criteria</b>		
1. Strict axial plane	0-2	1a. Midline structures equidistant from proximal and distal calvarial margins 1b. Midline perpendicular to ultrasound beam
2. Adequate anatomical level	0-1	Anterior landmark: cavum septi pellucidi or fornix columns Posterior landmark: fluid-filled triangular V-shape of the ambient cistern
3. Location of the atrium	0-1	Measurement performed opposite the internal parieto-occipital sulcus
<b>Secondary criteria</b>		
4. Caliper placement	0-2	4a. Measurement perpendicular to inner and outer borders of the ventricle 4b. 'On to on' measurement (junction of ventricular lumen and ventricular wall)
5. Adequate image size	0-1	Axial transventricular plane occupying the whole screen with visualization of both proximal and distal calvarial margins

# Criteria Diagnósticos.



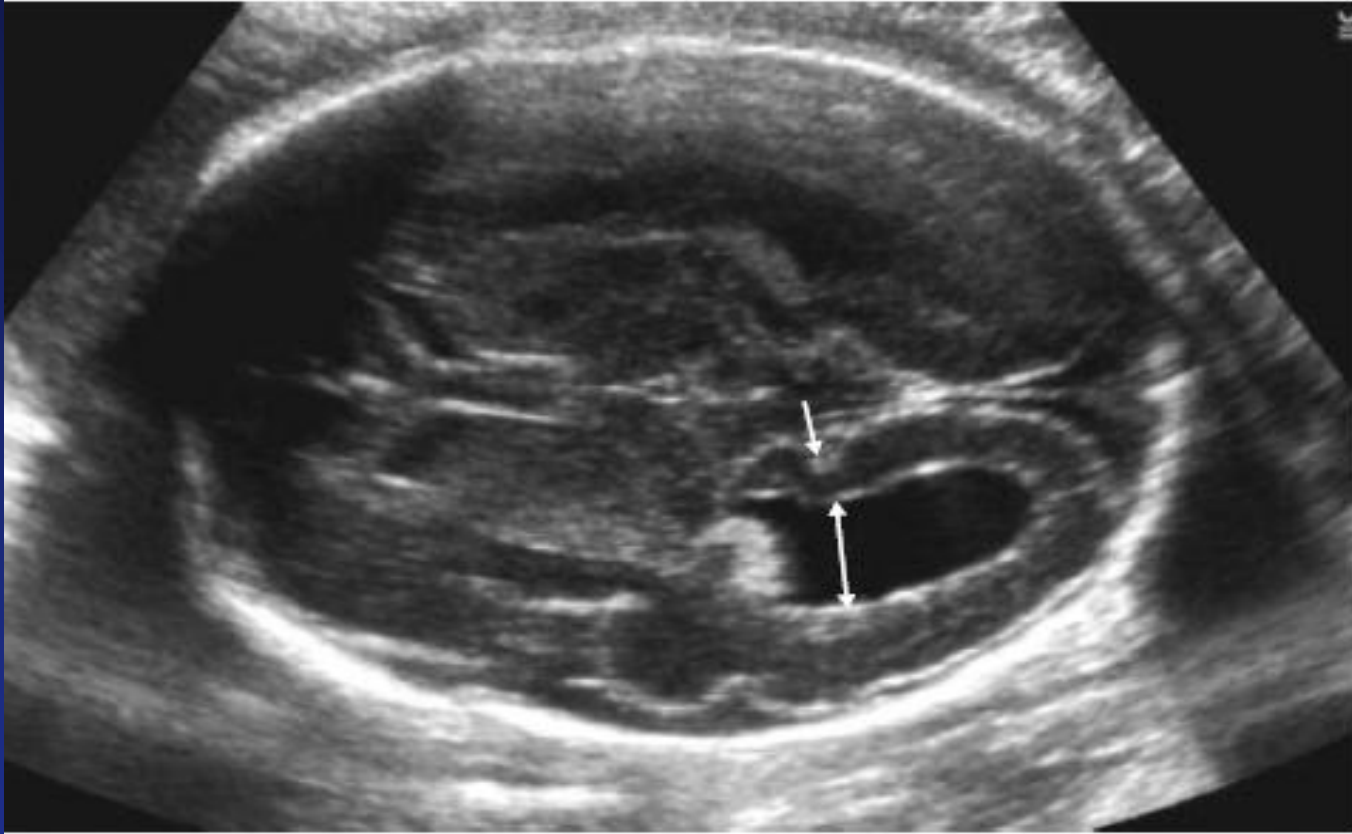



# Medición Atrium.

- El surco parietooccipital se representa como una ligera depresión en el borde interno del hemisferio ubicado en la convergencia del parietal y occipital a partir de las 20 sem.
- Este surco se vuelve más profundo en el tercer trimestre, por lo que el atrio se encuentra frente a la parte más profunda del surco parieto-occipital antes de que se una a la fisura calcarina que se extiende en paralelo a la pared ventricular interna.




# Medición Atrium.





# Asimetría Ventricular.

- Existe cierto grado de asimetría de los ventrículos laterales en el cerebro fetal humano, y ocasionalmente esto puede apreciarse prenatalmente.
- La asimetría no es anormal cuando ambos ventrículos son de tamaño normal.
- En un estudio de 43 casos de asimetría ventricular fetal aislada (diferencia  $\geq 2$ ) sin ventriculomegalia en la RNM, los puntajes del neurodesarrollo fueron normales y similares.




# Etiología.

- **Anormalidades estructurales subyacentes SNC como holoprosencefalia, hidranencefalia, porencefalia o esquizencefalia y lesiones quísticas, como los quistes aracnoideos.**
- **Las anomalías estructurales que pueden conducir a dilatación o agrandamiento de los ventrículos laterales incluyen agenesia del cuerpo calloso, malformación de Dandy-Walker, defectos del tubo neural, corticales.**
- **La causa más común de ventriculomegalia severa es la estenosis del acueducto de Silvio debido a diversas causas infecciosas, hemorragias, tumores.**




# Etiología.

- El 5% de los casos de ventriculomegalia leve a moderada son el resultado de infecciones fetales congénitas, que incluyen CMV, toxoplasmosis y virus del Zika.
- Asociados con otros virus (enterovirus, parainfluenza tipo 3, parvovirus B19 y virus de la coriomeningitis linfocítica).
- La infección congénita puede causar atrofia cerebral, estenosis del acueducto debido a fibrosis ependimal o hidrocefalia comunicante debido a la inflamación de las granulaciones aracnoideas.




# Etiología.

- **Asociados con infección congénita RCIU, calcificaciones periventriculares, hepáticas y otras intraabdominales; intestino fetal ecogénico; hepatoesplenomegalia; ascitis; peritonitis por meconio; PHA.**
- **El 5% de los fetos con ventriculomegalia leve a moderada aparentemente aislada tienen un cariotipo anormal, con mayor frecuencia trisomía 21.**




# Estudio Ventriculomegalia.

- Evaluación se centra en determinar si están presentes anomalías estructurales adicionales, anomalías genéticas o infección.
- Las pruebas pueden incluir serología materna IgG-IgM o PCR en el LA (CMV, Toxoplasmosis).
- Un resultado positivo de CMV IgM, se recomienda la prueba de avidez de IgG; una IgG de baja avidez e IgM positiva indica infección dentro de los 3 meses anteriores.



# Estudio Ventriculomegalia.

- La amniocentesis con PCR realizada antes de las 21 sem tiene una sensibilidad del 45-80% para el CMV.
- Después de las 21 sem o más de 6-7 sem a partir de la infección primaria materna tiene una sensibilidad y una especificidad más altas entre el 97 y el 100%.
- La PCR para la toxoplasmosis realizada en LA tiene una sensibilidad del 64%.



# RNM.

- Puede identificar anomalías significativas que no se detectan fácilmente con ultrasonido como malformaciones corticales.
- La probabilidad de que la RNM identifique anomalías adicionales varía ampliamente y oscila entre 5% y 50% en series informadas.
- Es más útil después de las 24 sem.

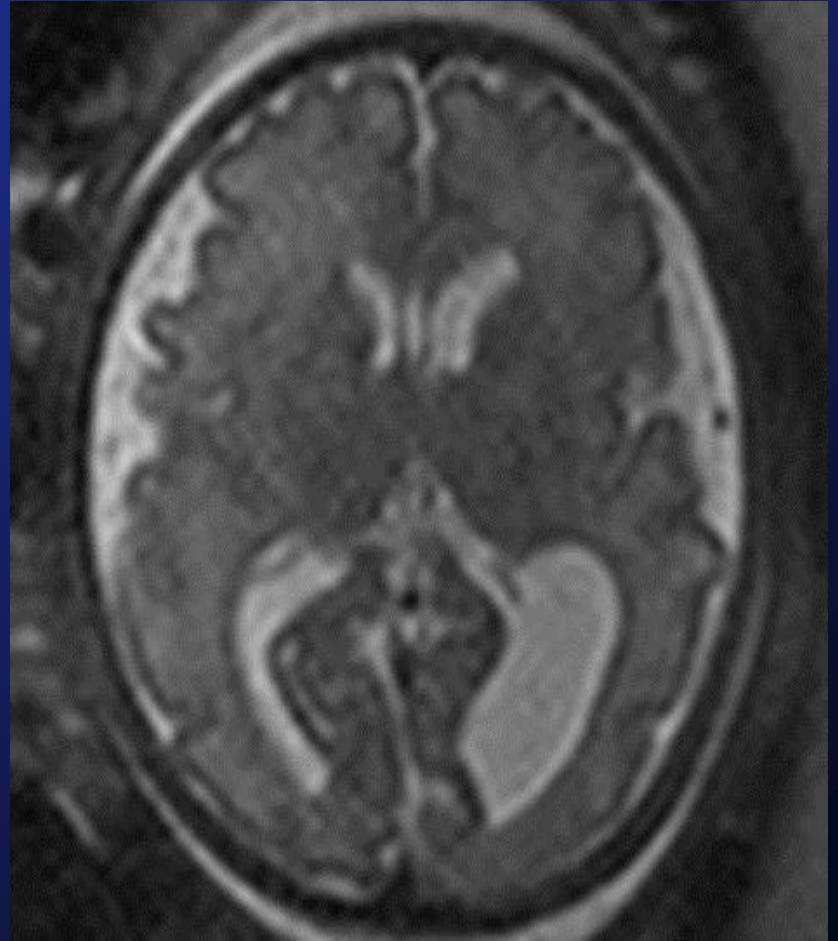
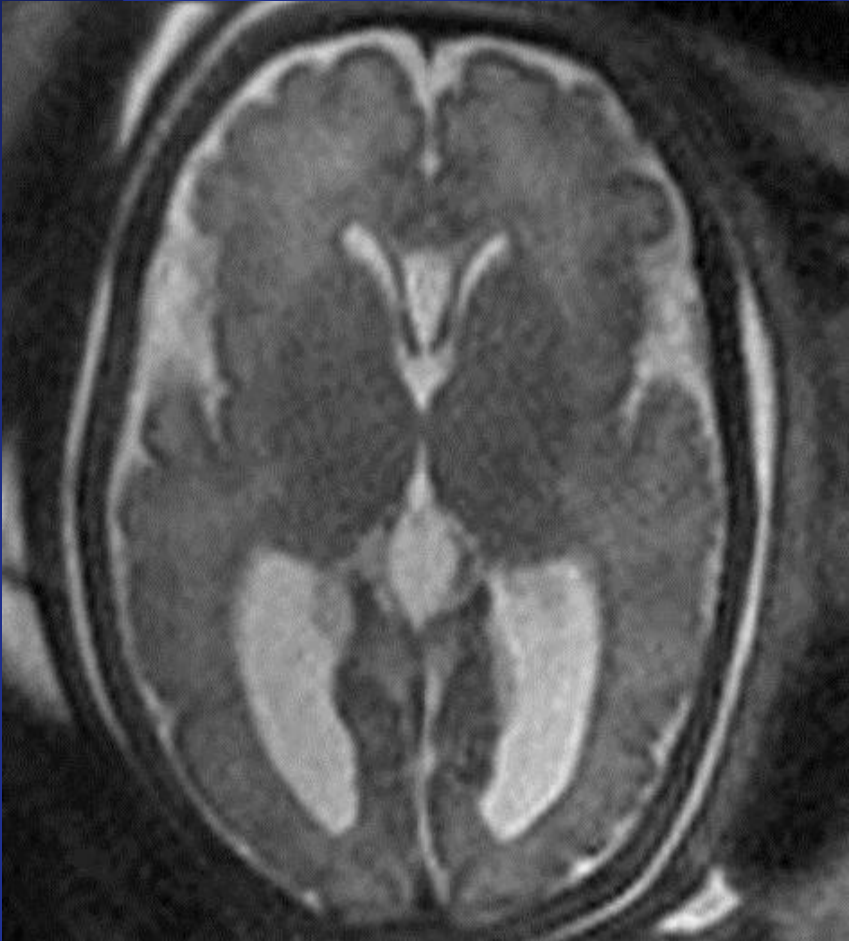



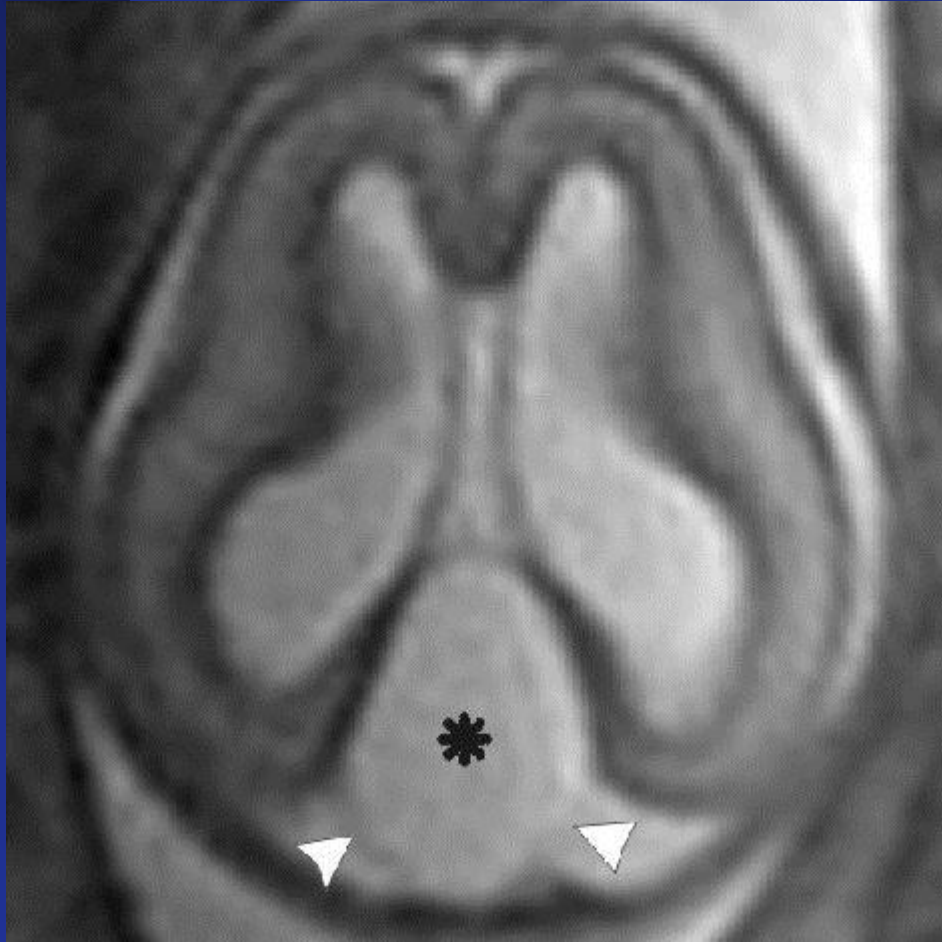
# RNM.

- **Beneficiosa para evaluar el grado de daño destructivo en fetos con infección, hemorragia o isquemia conocidas, y cuando existen otras malformaciones del SNC ecográficamente evidentes, como la agenesia del cuerpo calloso o la malformación de Dandy-Walker.**

# RNM.



# RNM.




Quiste aracnoideo, delimitado por delgada pared.  
Ventriculomegalia bilateral




# Control-Manejo.

- **Ecografía de seguimiento para evaluar la progresión, la estabilidad o la resolución.**
- **La dilatación es progresiva en aprox el 16% de los casos puede cambiar tanto el dg como el pronóstico.**
- **Si la ventriculomegalia es progresiva, la consulta con un neurocirujano pediátrico puede ser útil, ya que algunos neonatos pueden requerir una intervención quirúrgica posnatal, como la derivación ventriculoperitoneal.**




# Vía de Parto.

- **No hay evidencia de que el parto pretérmino o por cesárea mejore los resultados maternos o neonatales en el contexto de una ventriculomegalia leve a moderada.**
- **La macrocefalia es rara, y recomendamos que el momento y el modo de parto se basen en las indicaciones obstétricas estándar.**




# Pronóstico.

- El pronóstico con ventriculomegalia leve a moderada es muy variable y depende de la presencia o ausencia de anomalías estructurales o genéticas, infección fetal y la gravedad de la dilatación ventricular.
- La supervivencia de los RN con ventriculomegalia leve aislada es alta 93-98%.
- Resultados normales del neurodesarrollo > 90% y puede no ser diferente de las tasas de población general.



# Pronóstico.


- La ventriculomegalia moderada aislada son algo más propensos a tener resultados adversos que aquellos con ventriculomegalia leve.
- Se informa que la supervivencia de los RN varía del 80% al 97% , y la probabilidad de resultados normales del desarrollo neurológico varía del 75% al 93%.



# Pronóstico.

- La ventriculomegalia progresiva resultados adversos es tan alta como 44%, mientras que los resultados son normales en más del 90% de los casos en que la ventriculomegalia mejora.
- El riesgo de recurrencia de ventriculomegalia aislada en futuros embarazos en la mayoría de los casos es bajo.





## **Outcome of fetuses with prenatal diagnosis of isolated severe bilateral ventriculomegaly: A systematic review and meta-analysis**

Silvia CARTA<sup>1</sup>

sislcar@live.it

Andrea KAELIN AGTEN<sup>1</sup>

a.kaelin@gmail.com


Chiara BELCARO<sup>1</sup>

chiarabelcaro@gmail.com

Amarnath BHIDE<sup>1</sup>


abhide@sgul.ac.uk

<sup>1</sup> Fetal Medicine Unit, St. George's University Hospital NHS foundation Trust, London, United Kingdom



# Objetivo.

- **Cuantificar la supervivencia y el resultado del neurodesarrollo de fetos con detección prenatal de ventriculomegalia bilateral severa aislada de la literatura publicada.**




# Criterios Inclusión.

- Solo casos con dg prenatal de ventriculomegalia grave aparentemente aislada y con evaluación del neurodesarrollo postnatal.
- La ventriculomegalia grave fue definida con un diámetro mayor de 15 mm.
- Aquellos donde se identificó una etiología prenatal fueron excluidos, mientras que aquellos con identificación postnatal de causa subyacente fueron excluidos ya que esta la información no estaba disponible prenatalmente.




# Resultados

- **11 estudios con 137 fetos fueron encontrados.**
- **27 embarazos interrumpidos en forma voluntaria.**
- **Los 110 fetos restantes fueron parte del estudio.**
- **Sobrevivieron 95/110 casos (15 se informó muerte fetal o neonatal)**
- **Se informó ninguna incapacidad en 41/95 de los sobrevivientes.**
- **En 17/95 mostró una discapacidad leve a moderada.**
- **37/95 sobrevivientes presentaron discapacidad severa.**



# Conclusión.

- **4/5 partes de los fetos con ventriculomegalia grave sobreviven y de estos, +/- 2/5 muestran neurodesarrollo normal.**
- **Los sobrevivientes totales sin discapacidad representan más de 1/3 del total.**
- **Dado que muchos casos se someten a la interrupción la necesidad de un seguimiento más prolongado para detectar anomalías sutiles, la mortalidad y la prevalencia del retraso en el desarrollo pueden ser incluso mayores que las informadas en este documento.**




## Trabajos Originales

# Detección ecográfica y pronóstico de la ventriculomegalia fetal


*Mercedes Hernández S.<sup>1</sup>, Olivia Orribo M.<sup>1</sup>, Ingrid Martínez W.<sup>2</sup>, Ana I. Padilla P.<sup>2</sup>, Margarita Álvarez de la Rosa R.<sup>2</sup>, Juan M. Troyano L.<sup>3</sup>*

<sup>1</sup> Médico Residente Ginecología y Obstetricia, <sup>2</sup> Médico Adjunto Ginecología y Obstetricia, <sup>3</sup> Unidad de Ecografía. Servicio de Obstetricia y Ginecología, Hospital Universitario de Canarias, Universidad de La Laguna, Tenerife, España.



# Bibliografía.

- Society for Maternal-Fetal Medicine (SMFM) Consult Series #45: Mild fetalventriculomegaly: Diagnosis, evaluation, and management. April 2018.
- Mild ventriculomegaly from fetal consultation to neurodevelopmental assessment: a single center experience and review of the literature Barbara Scelsa, Mariangela Rustico, Andrea Righini, Cecilia Parazzini, Marina Antonella Balestriero, Paola Introvini, Luigina Spaccini, Massimo Mastrangelo, Gianluca Lista, Gian Vincenzo Zuccotti, Pierangelo Veggiotti.
- **Outcome of fetuses with prenatal diagnosis of isolated severe bilateral ventriculomegaly: A systematic review and meta-analysis.** Fetal Medicine Unit, St. George's University Hospital NHS foundation Trust, London, United Kingdom.
- Up to date Ventriculomegaly Fetal 2017.
- Correlation between fetal mild ventriculomegaly and biometric parameters Michal Fishel-Bartal, Daniel Shai, Avi Shina, Reuven Achiron & Eldad Katorza.
- **Fetal cerebral ventricular measurement and ventriculomegaly: time for procedure standardization.** *Ultrasound Obstet Gynecol* 2009; **34**: 127–130.
- **Perinatal and long-term outcome in fetuses diagnosed with isolated unilateral ventriculomegaly: systematic review and meta-analysis**
- **Scala C, Familiari A, Pinas A, Papageorghiou AT, Bhide A, Thilaganathan B and Khalil A** Fetal Medicine Unit, St George's Hospital, St George's University of London, London, UK.
- **Prognostic Features and Long-Term Outcome in Patients with Isolated Fetal Ventriculomegaly** Alice Winkler a Sandra Tölle c Giancarlo Natalucci b Barbara Plecko c Josef Wisser a Clinics of a Obstetrics and b Neonatology, University Hospital Zürich, and c Department of Pediatric Neurology, University Children's Hospital Zürich, Zürich , Switzerland



# Bibliografía clave

- Society for Maternal-Fetal Medicine (SMFM) Consult Series #45: Mild fetalventriculomegaly: Diagnosis, evaluation, and management. April 2018.
- Fetal cerebral ventricular measurement and ventriculomegaly: time for procedure Standardization. *Ultrasound Obstet Gynecol* 2009; **34**: 127–130