

# CERPO

Centro de Referencia Perinatal Oriente  
Facultad de Medicina, Universidad de Chile



# Seminario N° 21

## Defectos de fosa posterior

Drs. Ana Sarmiento Castillo, Daniel Martin Navarrete,  
Juan Guillermo Rodriguez Arís, Daniela Cisternas Olguin  
Enero 2021

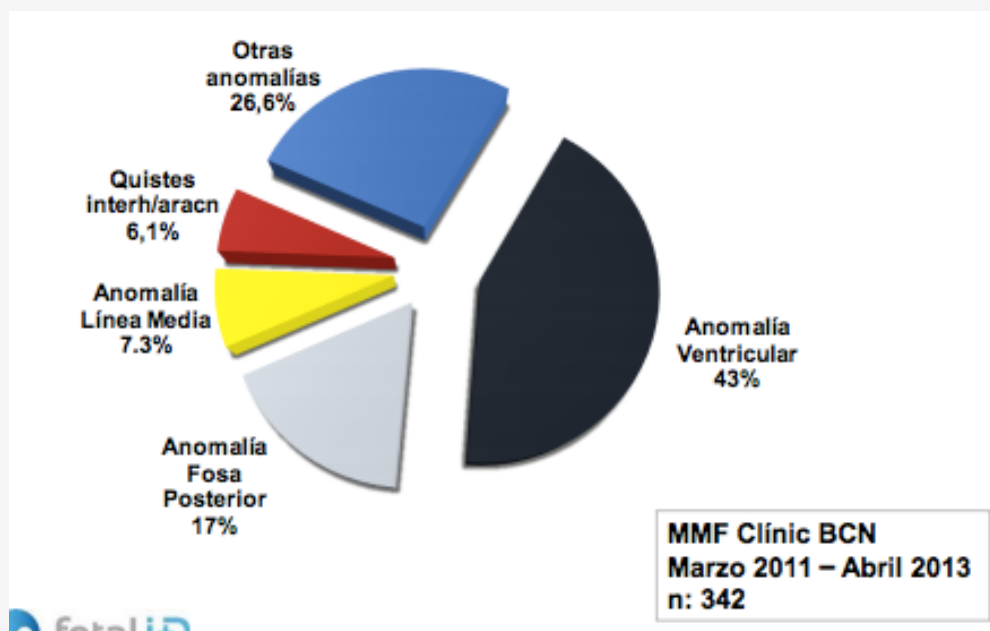
# Introducción:



Son una de las anomalías neurológicas más comunes diagnosticadas y abarcan un amplio espectro de entidades diferentes, que pueden ser consideradas desde variantes de la normalidad a anomalías graves.

- Algoritmos diagnósticos
  - la cantidad de LCR en la FP,
  - Tamaño de la FP
  - Posición del tentorio
  - Biometría del vermis y hemisferios cerebelosos
  - Alteraciones en la señal del cerebelo
  - Afectación simultánea de tronco y cerebelo
  - Anomalías extraaxiales de la FP.

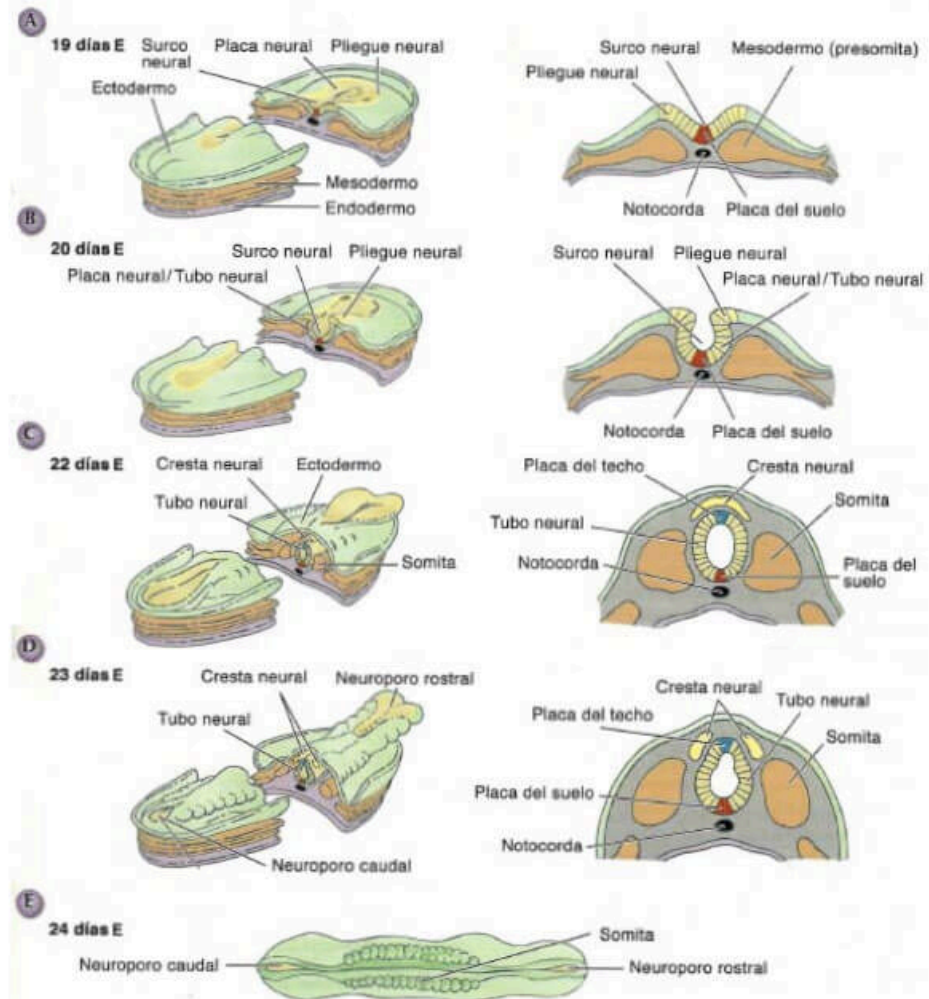
- Anomalías SNC incidencia estimada 0.5-1%
  - Primera causa de discapacidad en la infancia



# Embriología:

- A partir del ectodermo
- 2º paso de la neurulación: (día 18)
  - Tubo neural
  - Cresta neural
- 4ta semana desaparecen los neuroporos rostral (día 25) y caudal (27-28)

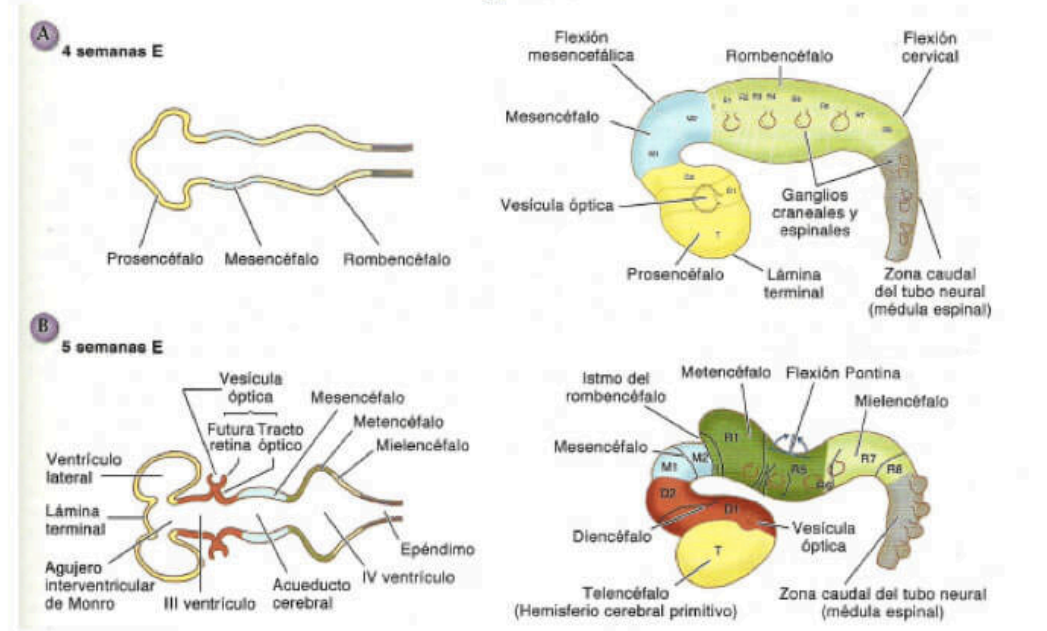
Figura 8.5



# Embriología:

- 4ta semana: el TN se dilata y se curva en la región cefálica

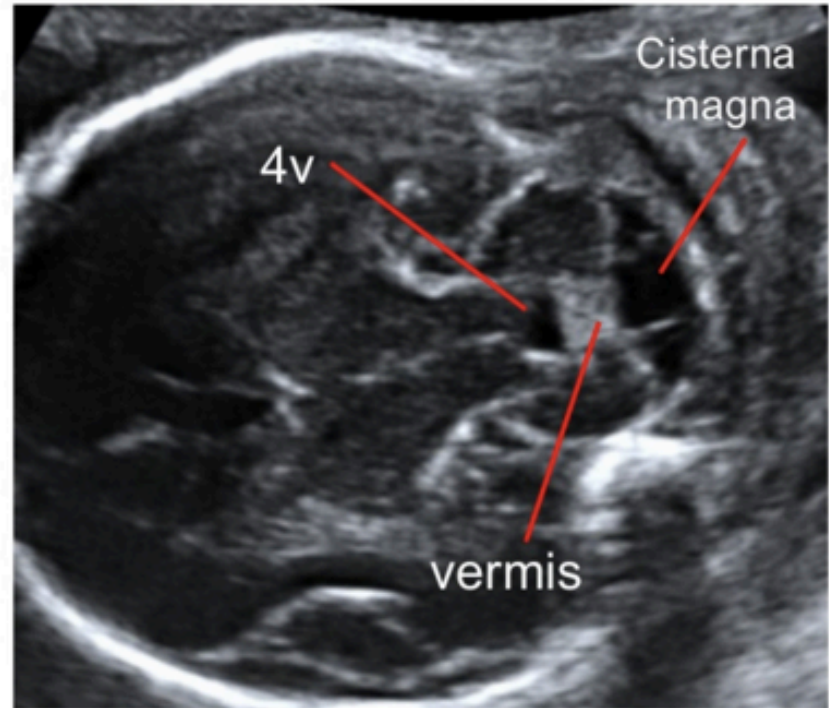
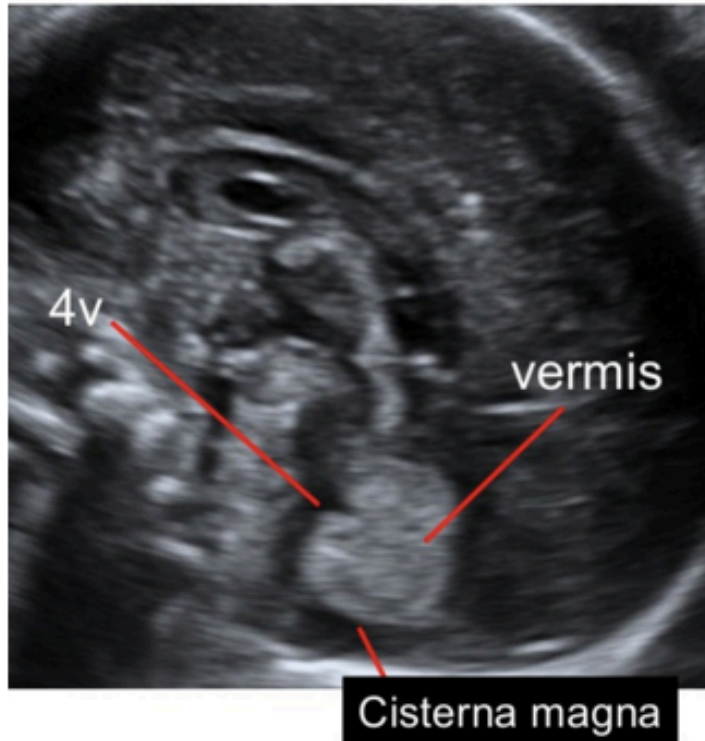Figura 8.6



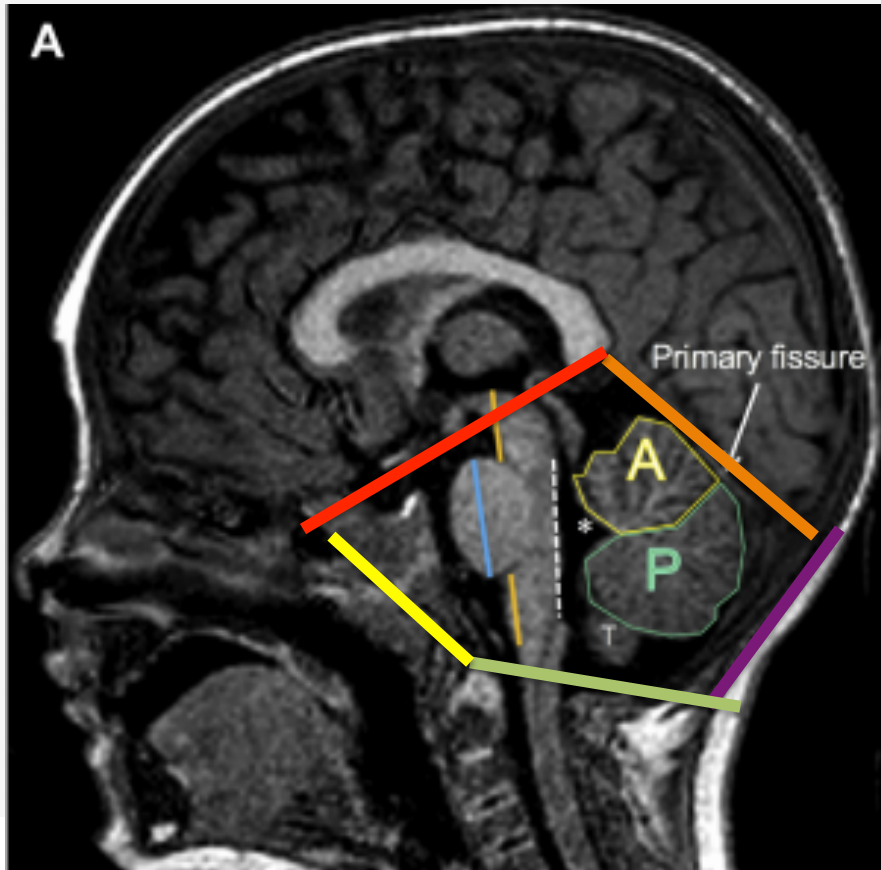
CUARTA SEMANA	QUINTA SEMANA	SIGUIENTES SEMANAS
Prosencéfalo (anterior)	telencefalo	Hemisferios cerebrales
	Diencéfalo	Tálamo, Hipotálamo, subtálamo, epitálamo
Mesencéfalo (Medio)	Mesencéfalo	Mesencéfalo
Rombencéfalo	Metencéfalo	Puente y Cerebelo
	Mielencéfalo	Bulbo



## Fully developed cerebellum



# Anatomía:



- *Limites:* el hueso occipital, el borde posterior del hueso temporal y el klivus. Cranealmente el tentorio se extiende por la fosa craneal posterior y la delimita del espacio supratentorial.
- *Contiene:* el cerebelo, el bulbo raquídeo, la protuberancia y el mesencéfalo.



# Evaluación Ecográfica de fosa posterior:



## Ecografía prenatal Posterior a 18-20 semanas

- Corte axial: Plano transtalámico, transventricular, **transcerebeloso**
- Plano sagital medio (vermis)
- Si hay anomalías: completar estudio con neurosonografía
- 3D
- La biometría del cerebelo, vermis y cisterna magna, plexo coroideo

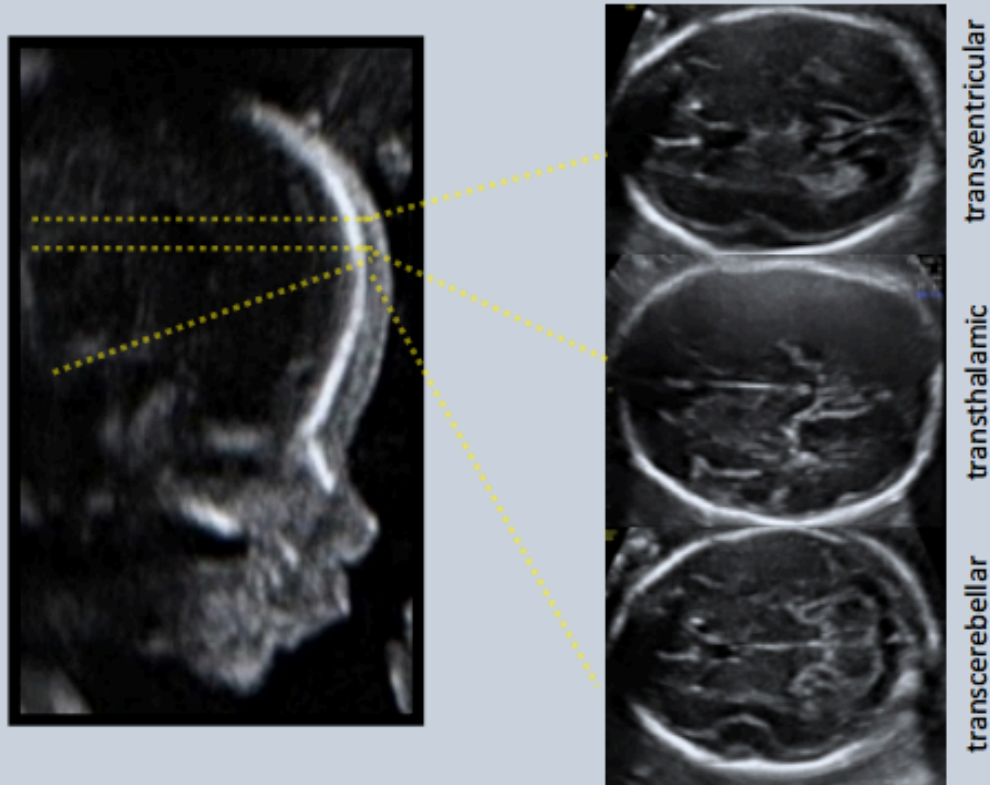
## RMN

- Después de las 24-25 semanas
- Descarta el 30% de anomalías de Fosa posterior
- Sensibilidad y especificidad del 60% prenatal
- Tamaño de la fosa posterior, las medidas y la morfología cerebelosa y vermis

## Imágenes postnatales

- Confirmación con ecografía y RMN
- Ecografía con ciertos límites

# Evaluación:



## **METODOLOGÍA**

- *Barrido craneal*
- *Morfología estructuras*
- *DBP, PC, Atrio, DCT, FP*

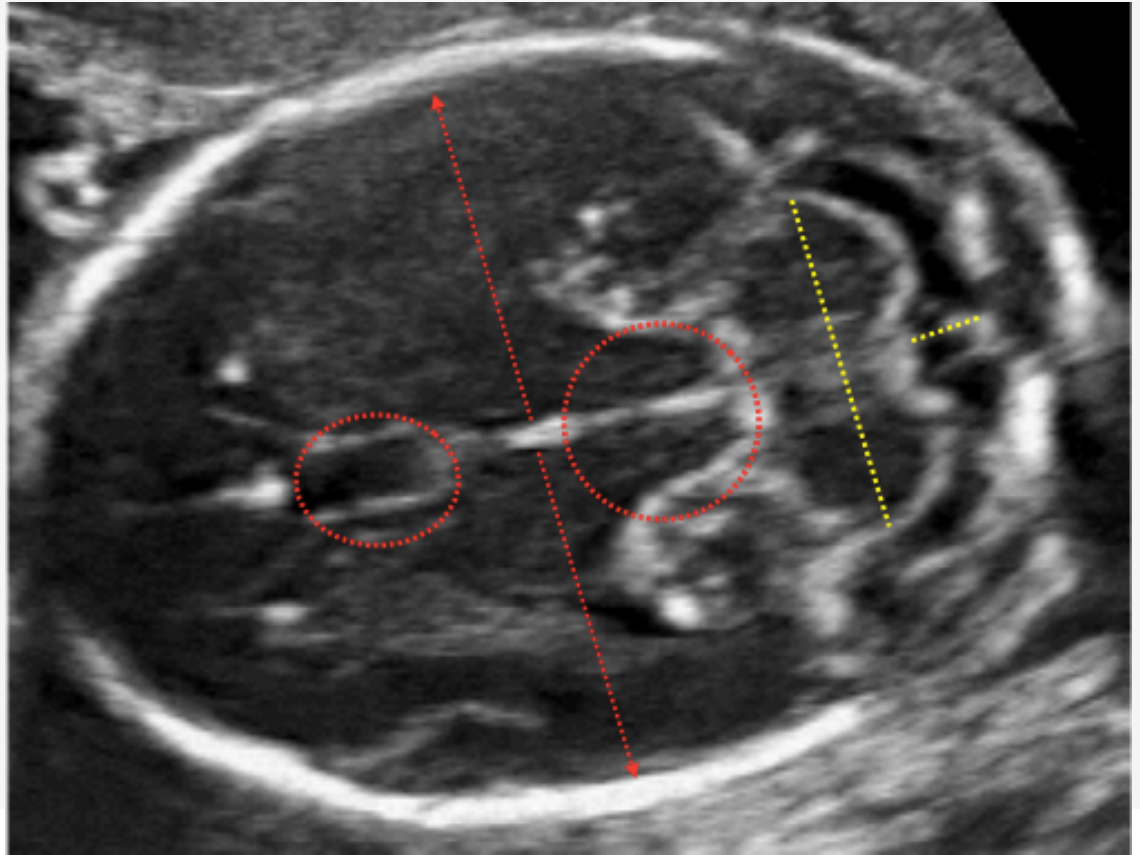
## **REQUISITOS**

- *Sistemática*
- *Patrones edad gestacional*

# Evaluación:

- Referencias anatómicas:
  - Cavum septum pellucidum
  - Hueso occipital
- Corte simétrico
- Fosa posterior: 2- 10mm
- Diámetro transverso del Cerebelo

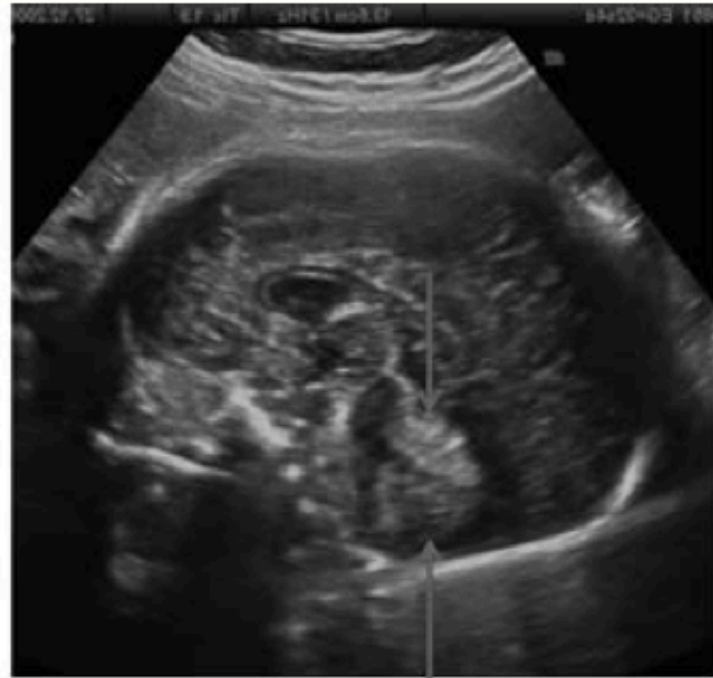
Morfología de hemisferios y vermis  
IV ventrículo no comunica con CM





# Evaluación:

- En caso de anomalías en corte axial, completar cortes sagitales y coronales.



Distancia inferior vermis-tronco

Normal < 5 mm

> 5 : asociado a agenesia vermis y Malformación Dandy Walker

**Figura 4.** *Plano sagital. Evaluación de las estructuras de la línea media. Morfología y altura del vermis. Distancia vermis tronco. Disposición del tentorio.*

# Orientación Diagnóstica:

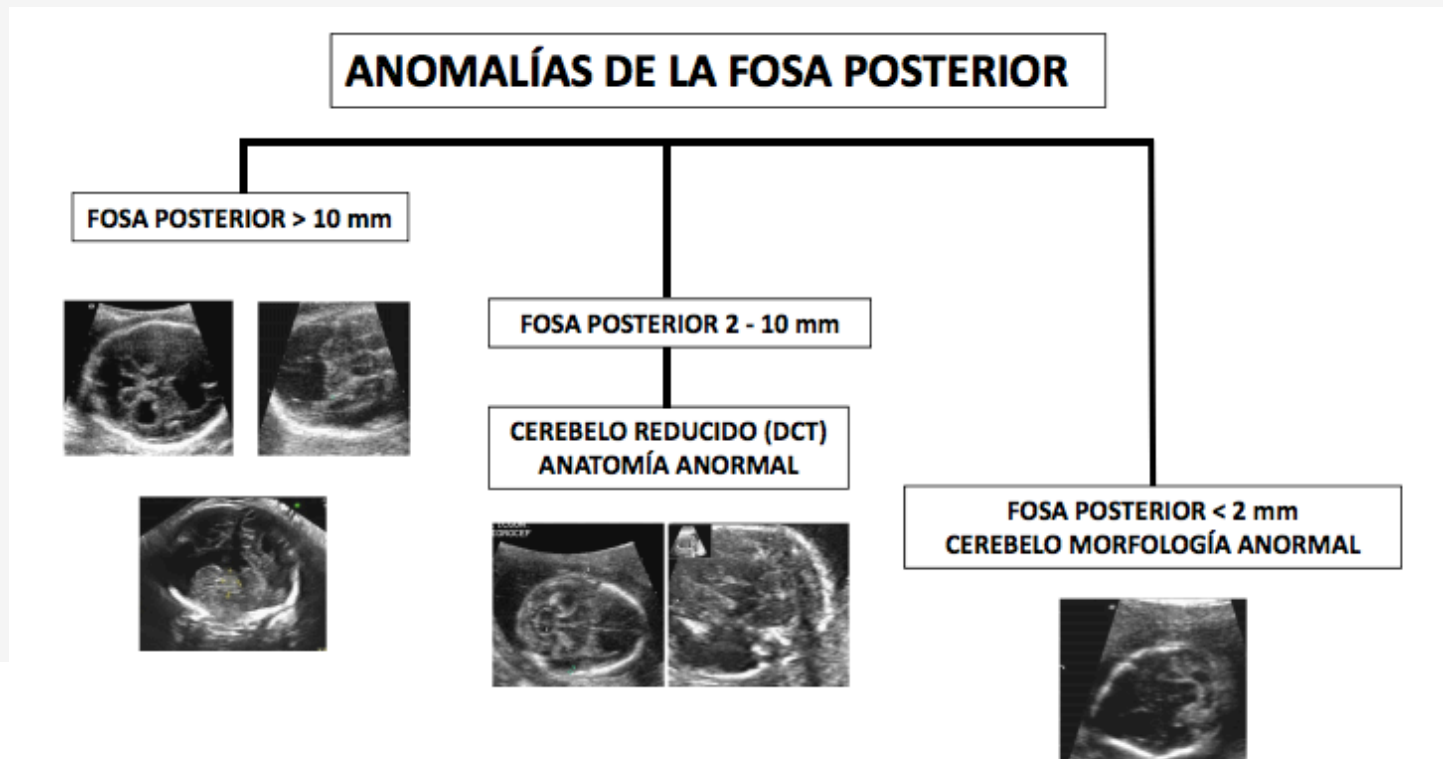


- 1. tamaño de la CM y IV ventrículo
- 2. Disposición del tentorio
- 3. Severidad de las alteraciones morfométricas del cerebelo
- 4. Asociación con otras alteraciones intracraneales (ventriculomegalia)

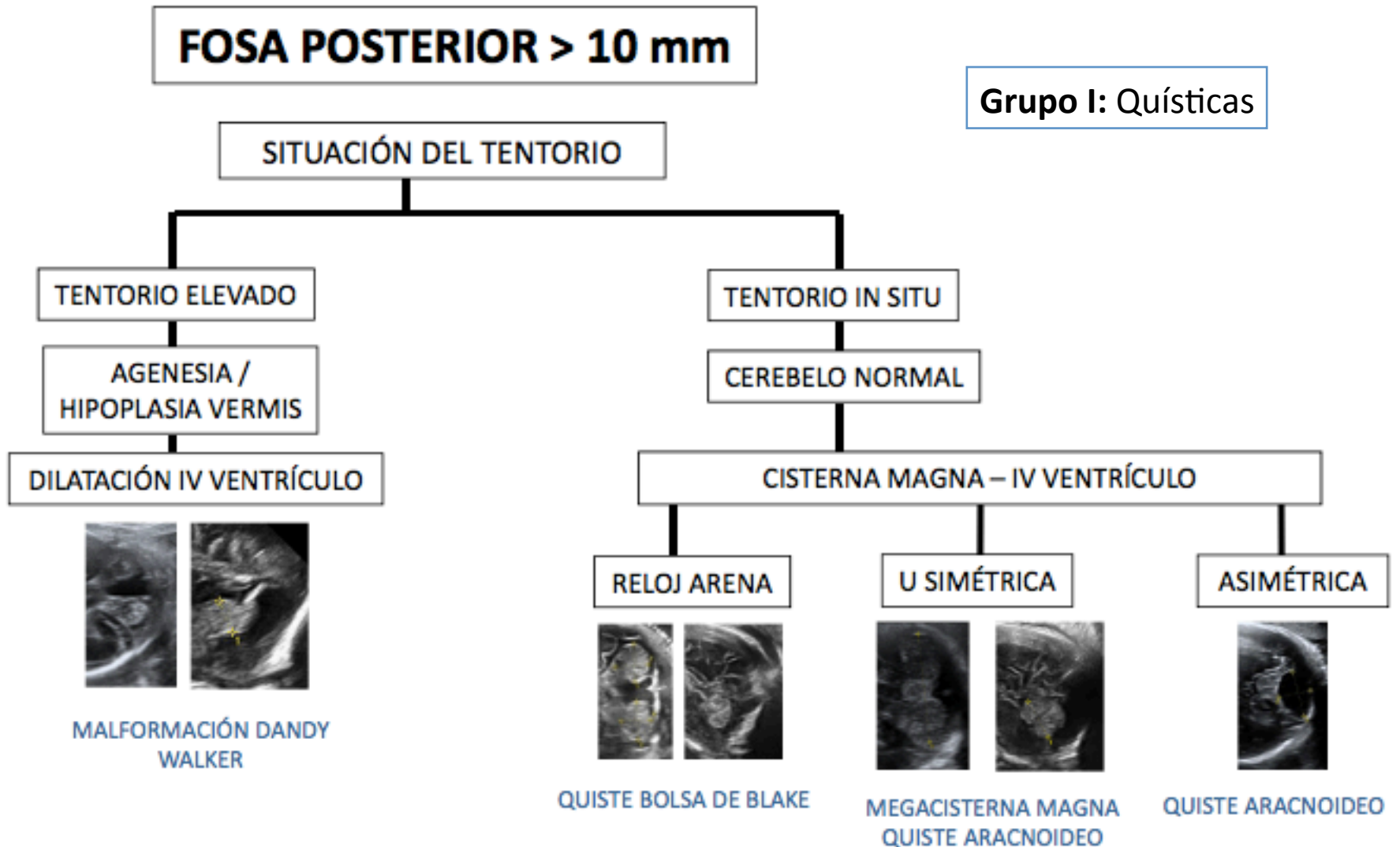
# Clasificación:

Guibaud: 3 grupos

- Descritos por las características descritas para la evaluación ecográfica prenatal.



# Clasificación:



# Clasificación:

**FOSA POSTERIOR 2 – 10 mm**

**Grupo II: Hipoplasia cerebelosa con anatomía normal**

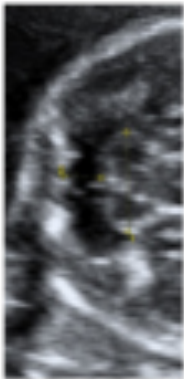
Cerebelo

Alteraciones de la migración neuronal (Lisencefalia y polimicrogiria)

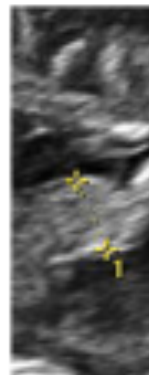
DTC <p5

Vermis <p5

Reducción focal: Displasia, Isquemia o hemorragia.  
Reducción global: cromosomopatías, infección



**HIPOPLASIA CEREBELO**



**HIPOPLASIA VERMIS**



# Clasificación:

**Grupo III: Cerebelo de anatomía anormal**

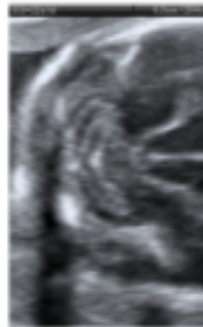
**FOSA POSTERIOR < 2 mm**

Anatomía anómala

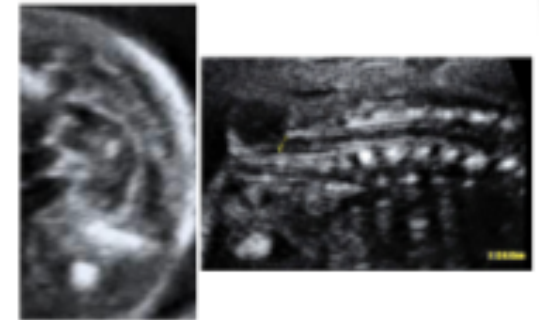
Cerebelo morfología anómala

Signo banana

- Chari II
- Agenesia del vermis S. Joubert



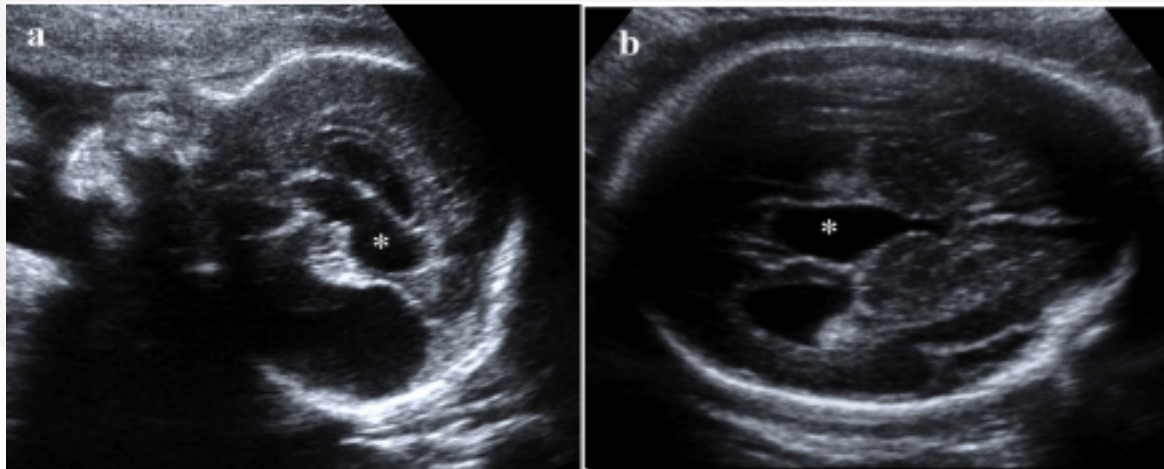
**ROMBENCEFALOSINAPSIS**



**DTN**

# M. Dandy Walker

- Identificación de líquido en FP aumentado
- Comunicación libre con el cuarto ventrículo en el plano axial
- Elevación del tentorio y disgenesia torcular y vermiano en el plano medio sagital.
- Disminución de la biometría vermiana
- se asocia con anomalías del SNC (70%) y extraSN (42,6%)
- Se asocia a ventriculomegalia (31.3%)



# M. Dandy Walke

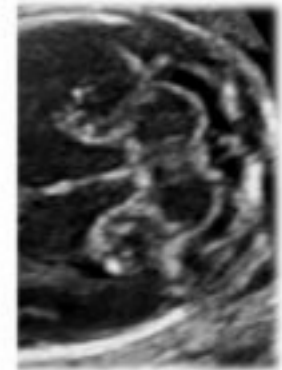
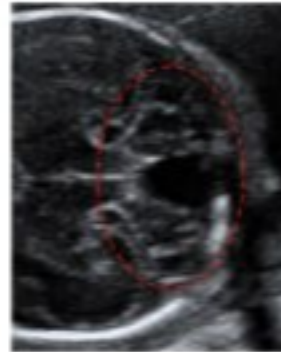
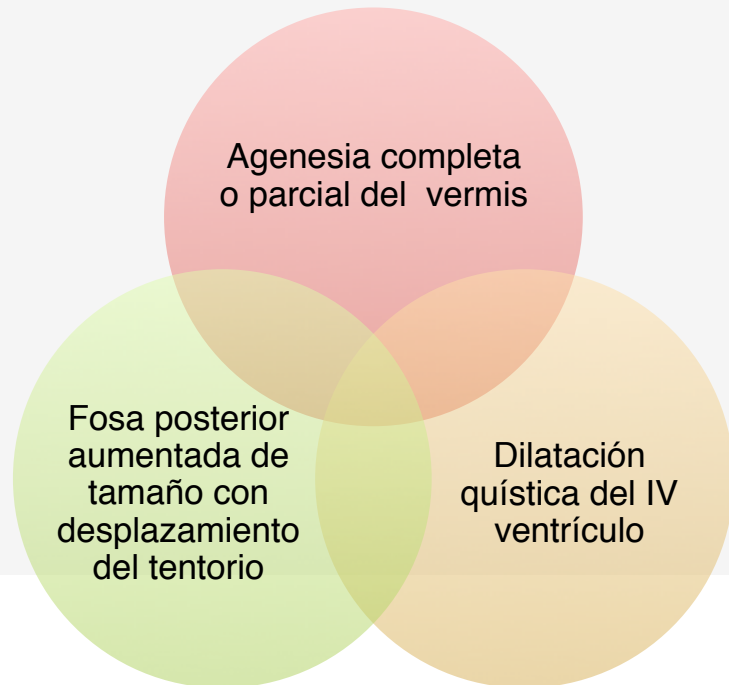

- *Incidencia:* 4-12% de todos los casos de hidrocefalia infantil
- Prevalencia de 1: 30.000 nacimientos.
- *Etiología:*
  - Defecto de desarrollo global, afecta el techo del rombencéfalo que conduce a grados variables de hipoplasia vermiana y /o falla de la fenestración de la bolsa de Blake.
  - Factores genéticos compleja (ZIC1, ZIC4, FOXC1, FGF17, LAMC1, NID1)
    - Alteraciones cromosómicas 35% (TR 18, 13)
  - También se ha sugerido que los factores ambientales, incluidas las infecciones virales, el alcohol y la diabetes (incierto)
  - Línea media y agenesia del Cuerpo caloso
- Asociación a anomalías extracraneales
  - Cardiopatías, anomalías nefro-urológicas, síndromes

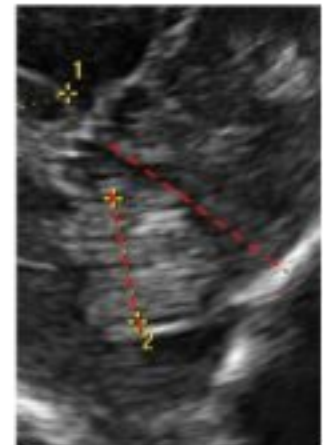
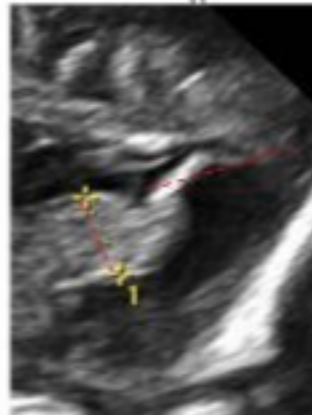
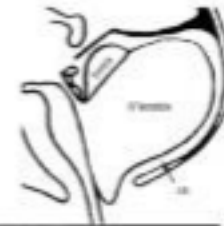# M. Dandy Walker

## Diagnóstico:

La RMN también útil para Dg prenatal.



Normal



# M. Dandy Walker



- **Manejo:**

- Búsqueda detallada de anomalías asociadas: Neurosonografía
- Ecografía detallada: Ecocardio
- Cariotipo (consulta genética).
- Serologías TORCH
- Resonancia Magnética 25-26 semanas
- Se sugieren exploraciones seriadas debido al potencial de mal desarrollo cerebral, incluida la ventriculomegalia.
- Valuar parto por cesárea.

# M. Dandy Walker

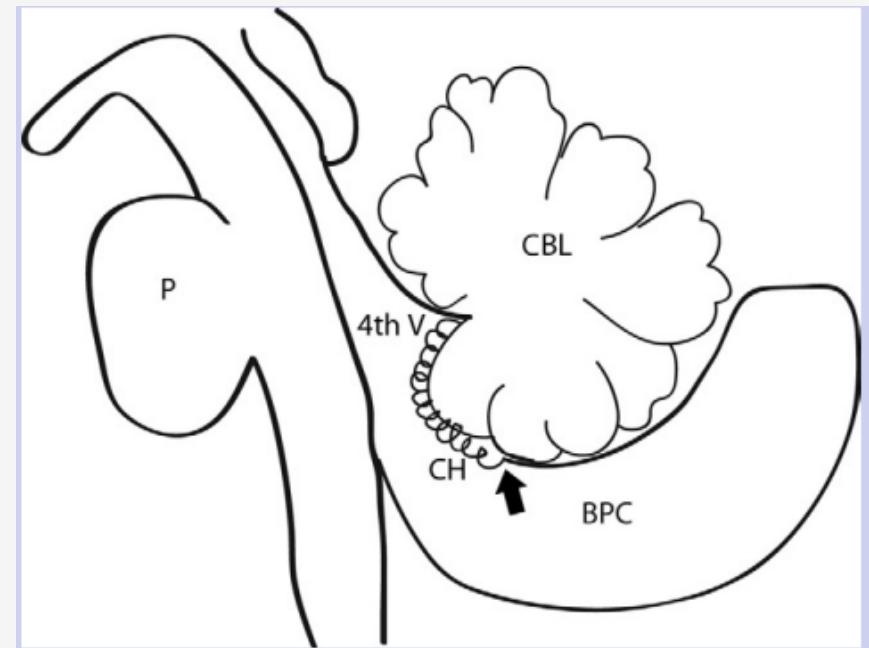


- **Pronostico:**

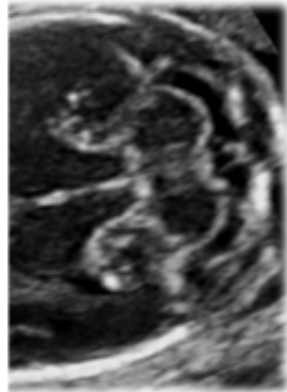
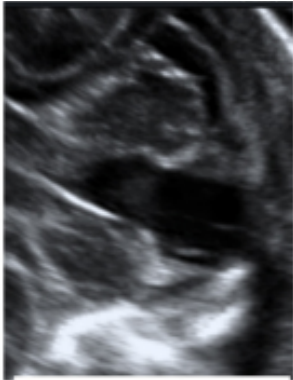- Es variable y depende principalmente de la aparición frecuente de anomalías asociadas. (desarrollo neurológico anormal de 40-70%)
- Asociación con hidrocefalia del 55 – 96%
  - El grado de retraso del desarrollo esta relacionado con la severidad de la hidrocefalia y anomalías supratentoriales asociadas.
- Global 1/3 se asocia con desarrollo neurológico normal.

# Quiste de la bolsa de Blake

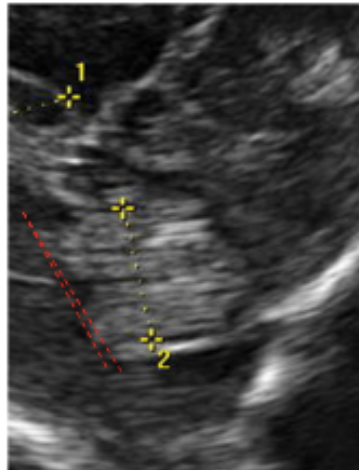
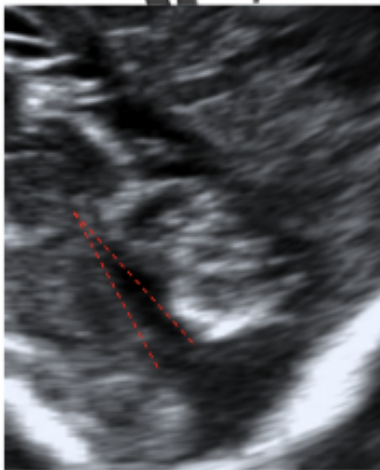
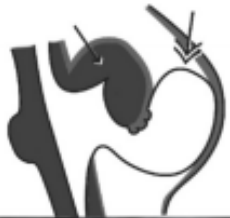- Etiología:
  - Causado por falta de fenestración de la bolsa de Blake, lo que resulta en ausencia de comunicación entre el cuarto ventrículo y el espacio subaracnoide
  - Puede conducir a hidrocefalia tetraventricular.
  - El cerebelo tiene un tamaño normal y forma.
  - Efecto de masa sobre el vermis hacia arriba el llamado "vermis girado"



# Quiste de la bolsa de Blake



**Normal**



Asociación a malformaciones SNC 11.5 %  
Asociación a malformaciones extra SNC 25.3 %  
Asociación a aneuploidias 5.2 %



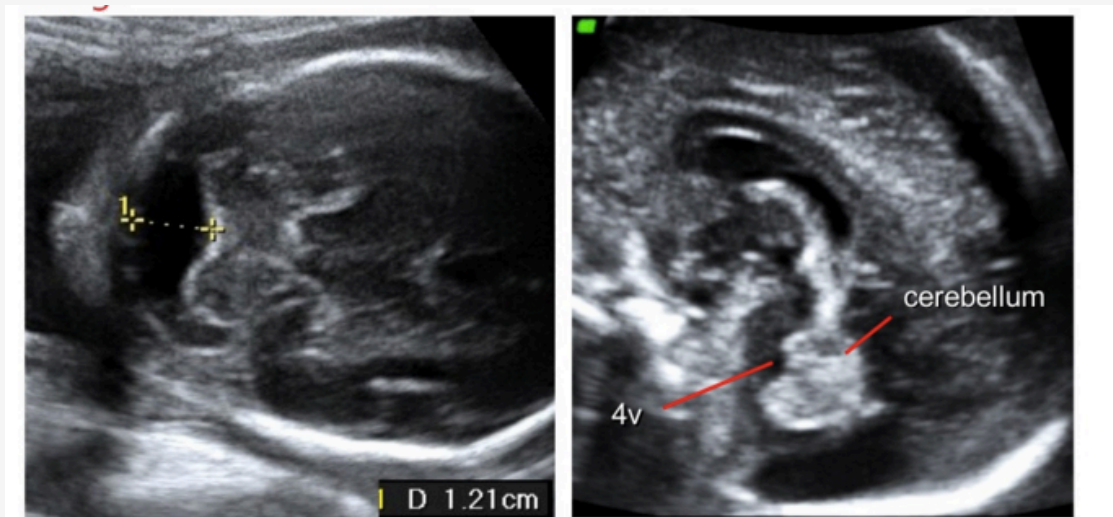
# Quiste de la bolsa de Blake



- *Pronostico:*
  - Aislado, reporta buen resultado
    - Consistente con variantes anatómicas normales.
  - D'Antonio et al informaron solo un caso asociado a síndrome de Down asociado con un 2,2% de aneuploidía global según su metaanálisis.
  - Si aislado, no realizar cariotipo
    - Con segunda ecografía

# Megacisterna Magna

- Una CM con una profundidad de más de 10 mm,
- Ausencia de anomalías cerebelosas
- *Incidencia:* Se ha sugerido una estimación de aproximadamente 1: 8000 nacimientos



Antenatally, megacisterna magna is diagnosed when the depth is > 10 mm in depth, the cerebellum is completely formed and of normal size, and the 4<sup>th</sup> ventricle is closed

# Megacisterna Magna



- *Etiología:*
  - Se ha sugerido que puede ser secundario a una distensión de la bolsa de Blake que sin embargo no desplaza superiormente el vermis cerebeloso, como ocurre en el complejo Dandy-Walker.
- Anomalías asociadas:
  - trisomía 18.
  - Heterotopía nodular periventricular bilateral, una condición con transmisión dominante ligada al cromosoma X

# Megacisterna Magna



- *Diagnóstico:*
  - No existe otras alteraciones de la fosa posterior.
  - El 4to ventrículo, tronco cerebral, vermis, y los hemisferios cerebelosos son normales y NO existen anomalías supratentoriales

# Megacisterna Magna



- *Pronostico:*
  - Excelente y rara vez se encuentran complicaciones neurológicas.
  - Asociado a un retraso leve en el desarrollo
  - Megacisterna magna asociada con hallazgos cerebrales anormales tiene secuelas neurológicas en 1/3 de los casos.
  - Asociado a heterotopía nodular periventricular bilateral, afecta > mujeres
    - Intelecto normal pero tienden a desarrollar epilepsia en la segunda década de la vida.
    - hombres afectados raro pero más grave.

# Megacisterna Magna



- *Manejo obstétrico:*
  - Ecografía detallada, (asociación a T 18)
  - No indicado modificaciones del tratamiento obstétrico estándar.



# Quistes aracnoideo de fosa posterior

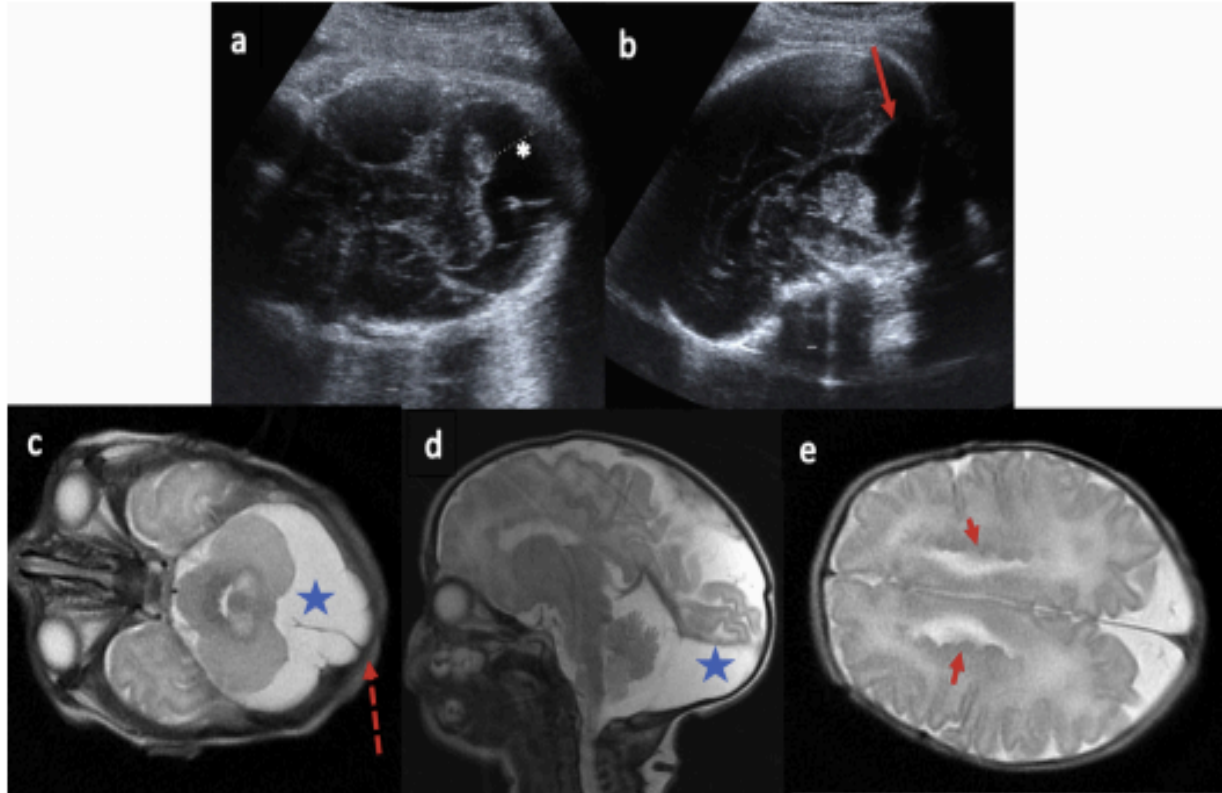
- Corresponden a una duplicación del aracnoides entre el cerebelo y la bóveda occipital

## Diagnóstico:

- Anatomía cerebelosa y 4to ventrículo normal, no comunica con CM
- Cuando es grande puede provocar efecto de masa al cerebelo adyacente y tronco encefálico internamente, bóveda craneal externamente, y la inserción del tentorio superiormente
- Puede producir una remodelación ósea hacia el occipucio
- *Anomalías asociadas:*
  - Heterotopía nodular periventricular (12%)



CERPO



**Fig. 4 – Patient referred at 34.5 gestational weeks due to a posterior fossa cyst. During ultrasound examination, on axial view (a), the retrocerebellar space is enlarged (white asterisk). On midsagittal view, the posterior fossa cyst leads to a focal elevation of the distal insertion of the tentorium (red arrow). On T2-weighted MR images, the cyst is visible on axial (c) and midsagittal view (d; star); note the integrity of the vermis and scalloping of the occipital vault in relation to the cyst (dotted arrow). Note also the irregular lateral borders of the lateral ventricles in relation to bilateral periventricular nodular heterotopia (short arrows) on axial MR T2-weighted images (e). (For interpretation of the references to color/colour in this figure legend, the reader is referred to the Web version of this article.)**





# Quistes aracnoideo de fosa posterior

- *Pronostico:*
  - *Depende si esta asociado a otras anomalías*
    - *RMN para descartar heterotopía nodular periventricular*
  - Se asocia con intelecto normal o discapacidad intelectual leve y epilepsia en (72%)
  - Tratamiento post natal Shunt o Qx
- *Manejo:*
  - Seguimiento clínico de la circunferencia de la cabeza durante los dos primeros años de vida, para buscar tal ventriculomegalia obstructiva

# Romboencefalosinapsis:

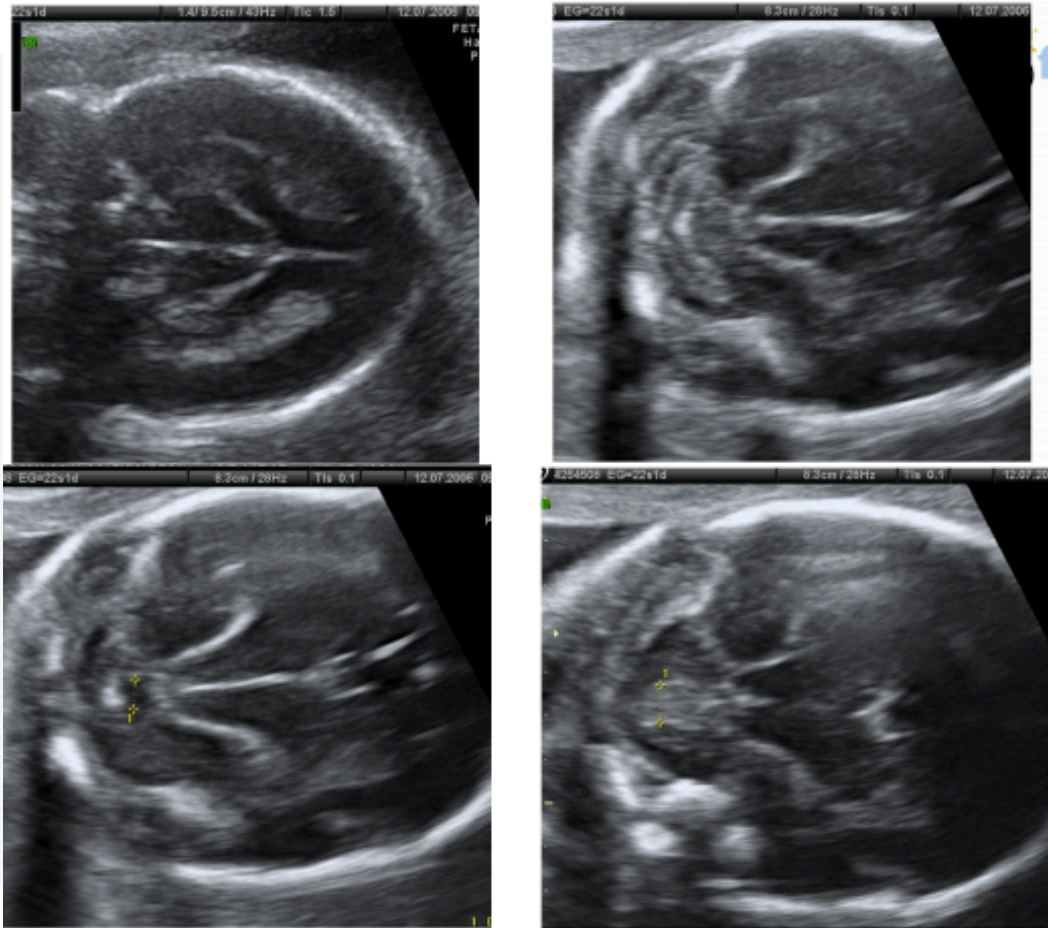


- Malformación congénita poco común.
  - Fusión de los hemisferios cerebelosos
  - Falta total o parcial de desarrollo del vermis, resultando en la fusión del núcleos dentados.
- Origen desconocido
- **Anomalías asociadas:**
  - Hallazgo aislado
  - Asociado con el SNC (especialmente estenosis del acueducto de Sylvius, anomalías del cuerpo calloso y casos raros de holoprosencefalia),
  - Anomalía ExtraSNC
  - Característica clave del S. Gomez-Lopez Hernandez (alopecia parietal, anestesia del trigémino, y signos dismórficos craneofaciales)

Massoud, Mona; Guibaud, Laurent (2018). Imágenes prenatales de trastornos de la fosa posterior. Una revisión. Revista europea de neurología pediátrica, (), S109037981830206X-. doi: 10.1016 / j.ejpn.2018.07.007

Robinson, Ashley James; Ederies, M. Ashraf (2016). Diagnostic imaging of posterior fossa anomalies in the fetus. Seminars in Fetal and Neonatal Medicine, (), S1744165X16300075-. doi: 10.1016/j.siny.2016.04.007

# Romboencefalosinapsis:



- Folia cerebelosa transversal que se extienden a ambos lados de la línea media
- Asociado a disminución variable en DTC
- Fusión de los hemisferios cerebelosos
- Ausencias del vermis Anterior
- Deficiencia del vermis posterior
- Circunferencia pequeña del 4to ventrículo

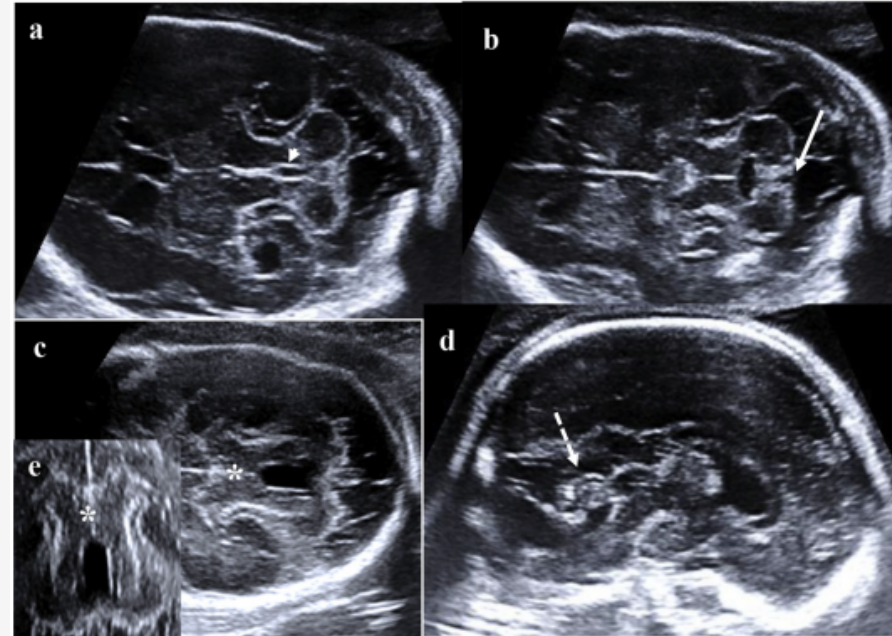
# Romboencefalosinapsis:



- *Pronostico:*
  - Discutirse de acuerdo con la gravedad de la ventriculomegalia
    - principalmente relacionado con la obstrucción del acueducto) o anomalías asociadas.
  - Cuando RES aislado, los síntomas incluyen ataxia de tronco y / o extremidades, movimientos oculares anormales, estereotipias de la cabeza y retraso en el desarrollo motor.
- Solo reducción mínima del DTC los resultados son favorables.

# Síndrome de Joubert

- Es una ataxia cerebelosa congénita
- Prevalencia de 1/100 000 a 1/150 000 nacidos vivos
- Herencia autosómica recesiva o ligada al cromosoma X,
  - Agenesia vermiana
    - Asociada a el "signo del diente molar" relacionado con el alargamiento y engrosamiento de los pedúnculos cerebelares superior a ambos lados del 4to ventrículo
  - Estos síndromes están relacionados con deterioro de la función ciliar y el espectro de presentación puede afectar la retina, los riñones, los dedos, la boca, hígado y estructuras cerebrales



# Síndrome de Joubert



- *Pronóstico:*
  - Condicionado a la gravedad del cuadro respiratorio, en algunos casos las crisis de apnea remiten espontáneamente durante el primer año de vida, y otras requieren asistencia mecánica
  - También las disfunciones hepáticas y/o renales suelen condicionar el pronóstico vital.

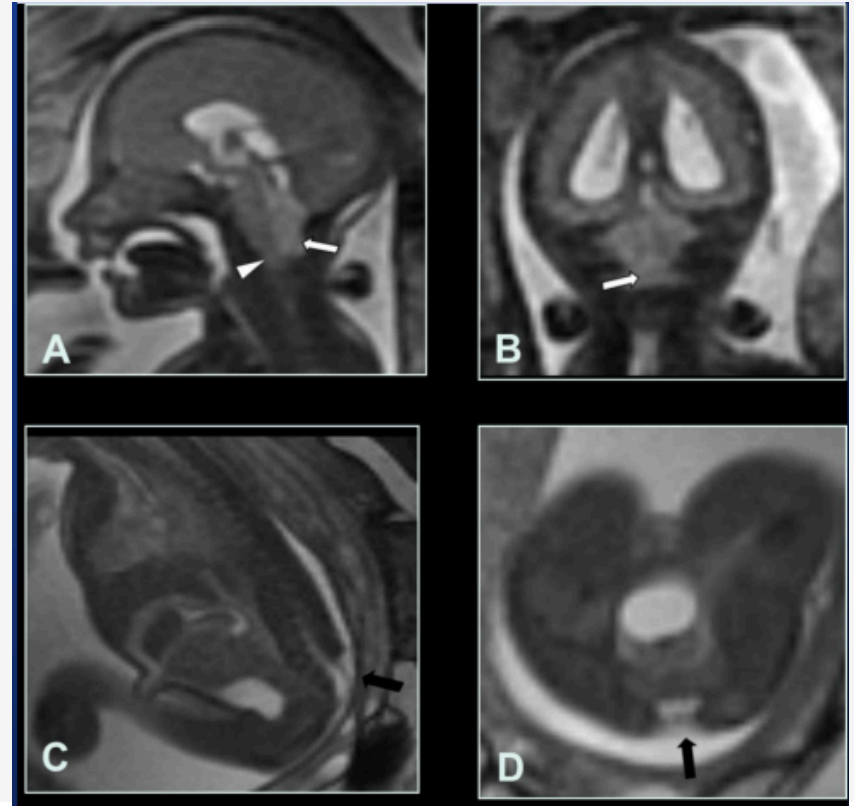
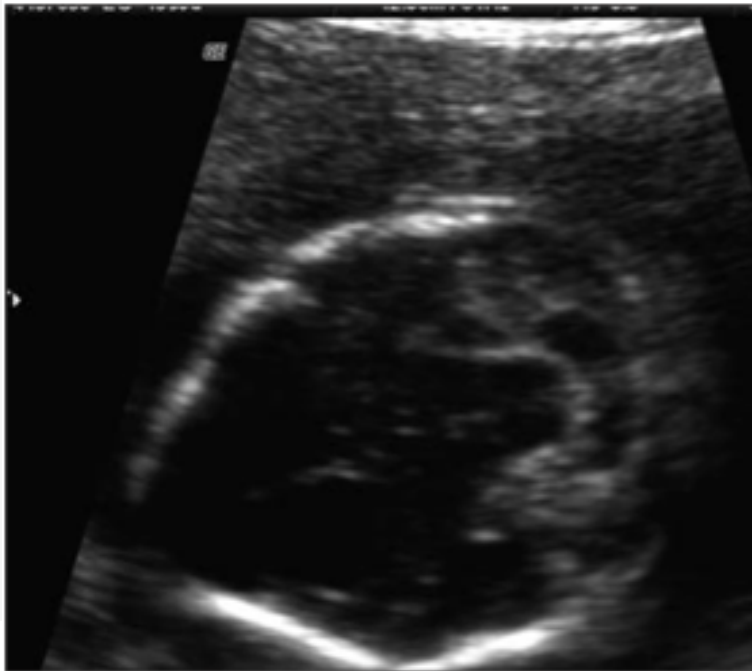


# M. Chiari II

- Es una consecuencia compleja de mielomeningocele, un defecto que surge de la falla del cierre normal de el tubo neural, asociada también a siringomielia.
- La FP presenta pequeña con desplazamiento inferior del vermis y el bulbo. El vermis impronta la cara posterior de la unión bulbo-medular.
- El 4V está desplazado caudalmente y aparece adelgazado y elongado. El 3V está frecuentemente aumentado de tamaño con prominente masa intermedia.

# M. Chiari II

Se acompaña de deformidad y aplanamiento bilateral de la calota frontal (signo del limón).



**Fig. 30:** Fig. 30: Malformación Chiari tipo 2. A. Sagital SS FSE T2. B. Coronal SS FSE T2. Fosa posterior de pequeño tamaño con descenso del bulbo (cabeza de flecha blanca cerrada) y del vermis (flecha blanca) a través del agujero magno. C. Sagital FIESTA. D. Axial FIESTA . Defecto posterior abierto del tubo neural en región lumbosacra con pequeño mielomeningocele (flecha negra).EG: 25,5 s.



# M. Chiari II



- Manejo y pronóstico:
  - La reparación quirúrgica fetal del mielomeningocele mejora el pronóstico
    - Regresión de la hernia del rombencéfalo
  - La derivación ventriculoperitoneal y descompresión de la fosa posterior también se puede realizar en casos graves.

# CERPO

Centro de Referencia Perinatal Oriente  
Facultad de Medicina, Universidad de Chile



# Seminario N° 21

## Defectos de fosa posteriorarior

Drs. Ana Sarmiento Castillo, Daniel Martin Navarrete,  
Juan Guillermo Rodriguez Arís, Daniela Cisternas Olguin  
Programa formación Ginecología - Obstetricia  
Universidad de Chile  
Enero 2021