

# CERPO

Centro de Referencia Perinatal Oriente

Facultad de Medicina, Universidad de Chile



## Seminario N ° 41 Tetralogía de Fallot

**Dra. Paulina Ortega Caballero**

Dr. Daniel Martin Navarrete, Dr. Juan Guillermo Rodríguez Aris,  
Dra. Susana Aguilera Peña, Dra. Daniela Cisternas Olguín,  
Dr. Rodrigo Terra Valdés, Dr. Sergio de la Fuente Gallegos

**Septiembre 2020**

# Introducción



## *Cardiopatías congénitas*

- Son las malformaciones mayores más frecuentes (3 a 12 por 1000 RNV).
- Incidencia es similar a nivel mundial, independiente de factores como raza, condición socioeconómica o situación geográfica.
- En Chile, las anomalías congénitas constituyen la 2da causa de muerte en menores de 1 año (32%).

# Introducción



**Tabla N°1. Distribución de las Cardiopatías Congénitas Más Comunes (1).**

CARDIOPATIA	DISTRIBUCION (%)	
	Intervalo	Mediana
Comunicación interventricular	16-50	(31)*
Comunicación interauricular	3-14	(7,5)*
Ductus arterioso permeable	2-16	(7,1)
Estenosis pulmonar	2-13	(7,0)
Coartación de aorta	2-20	(5,6)
Tetralogía de Fallot ●	2-10	(5,5)
Estenosis aórtica	1-20	(4,9)
Transposición de grandes arterias	2-8	(4,5)
Defectos del septo atrio-ventricular	2-8	(4,4)
Síndrome del corazón izquierdo hipoplásico	0-6	3,1)

Modificado de Hoffman JIE. (\*) La tasa actual es más alta, sobretodo en la CIV

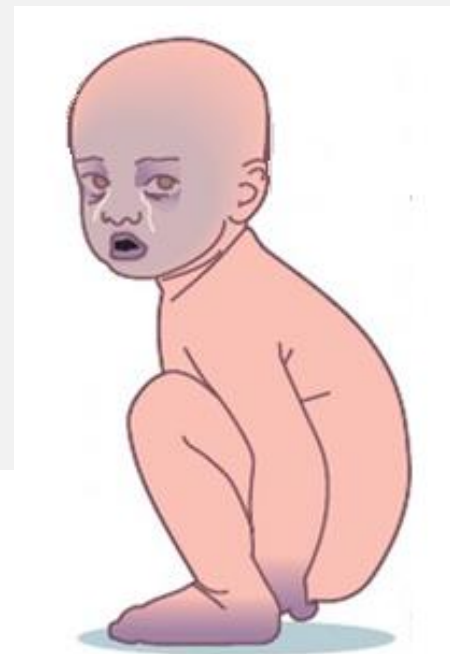# Introducción



## *Tetralogía de Fallot*

- Primeras descripciones por Niels Stensen (1671), Nicolas Steno (1673) y Eduard Sandifort (1742-1814).
- Etienne-Louis Fallot (1888): ***“Mal azul”***

*(Contribution à l’anatomie pathologique de la maladie bleu (cyanose cardiaque)).*



# Epidemiología



- Prevalencia 1 en 1000 a 2000 RNV.
- Cardiopatía conotruncal más frecuente.
- Representa el 8 - 12% de todas las cardiopatías congénitas postnatales.
- Principal causa de cianosis de causa cardíaca durante la infancia (50 - 70%).

# Definición



**Cardiopatía congénita cianótica con flujo pulmonar disminuido.**

**Desarrollo deficiente y desviación anterosuperior del tabique infundibular (patognomónico).**

# Cardiopatías congénitas

## Acianóticas

## Cianóticas

Flujo pulmonar aumentado  
Shunt Izq→Der

Flujo pulmonar normal o disminuido  
(Obstructivas)

Flujo pulmonar aumentado

Flujo pulmonar disminuido

CIV

CIA

Ductus Arterial Persistente (DAP)

Canal o Fístulas AV

Estenosis Aórtica

Coartación Aórtica

Estenosis valvular Pulmonar

Transposición de Grandes Arterias

Tronco Arterioso

Ventrículo único

Drenaje Venoso Pulmonar Anómalo

Tetralogía de Fallot

Atresia Pulmonar

Atresia Tricuspídea

Anomalía de Ebstein

# Definición

## Defectos conotruncales

Tetralogía de Fallot

Tronco arterioso

Transposición de grandes vasos

Doble tracto de salida ventrículo derecho

- Grupo heterogéneo de malformaciones.
- 20 a 30% de las cardiopatías congénitas.
- Bien toleradas *in útero*, pero principal causa de cianosis de origen cardíaco extra útero.



# Definición

## Defectos conotruncales

Tetralogía de Fallot

Tronco arterioso

Transposición de grandes vasos

Doble tracto de salida ventrículo derecho

- Suelen tener imagen ecocardiográfica de 4 cámaras normal y requiere un examen detallado de los tractos de salida con Doppler color.
- Alta asociación con la microdelección del 22q 11 (hasta 50%).

# Definición

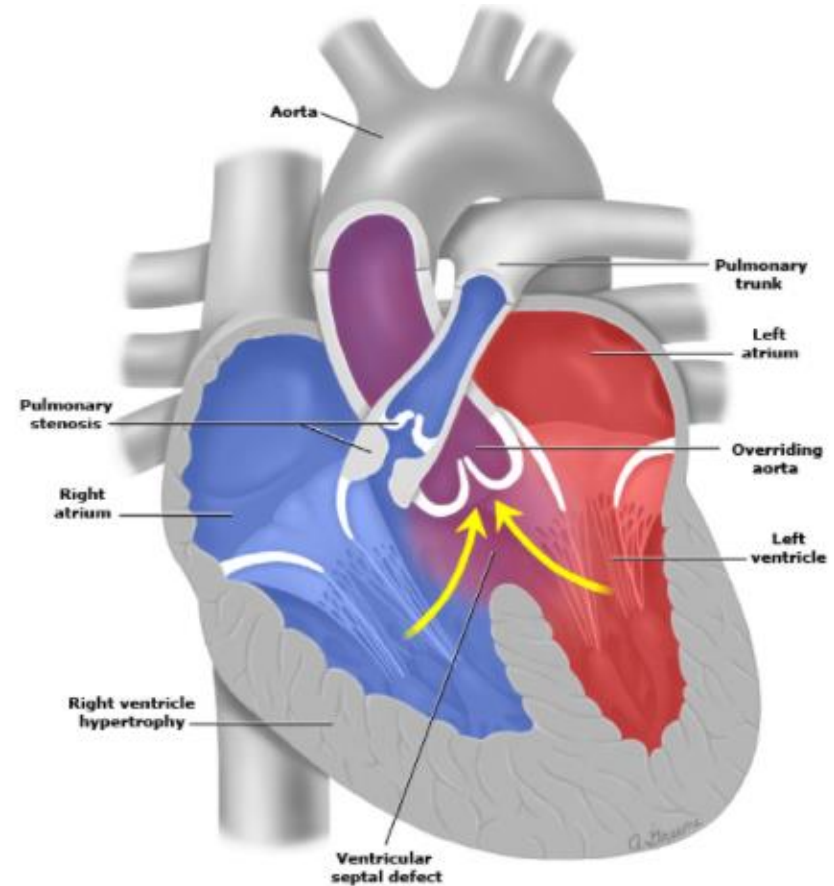
## Defectos conotruncales

Tetralogía de Fallot

Tronco arterioso

Transposición de grandes vasos

Doble tracto de salida ventrículo derecho



# Definición

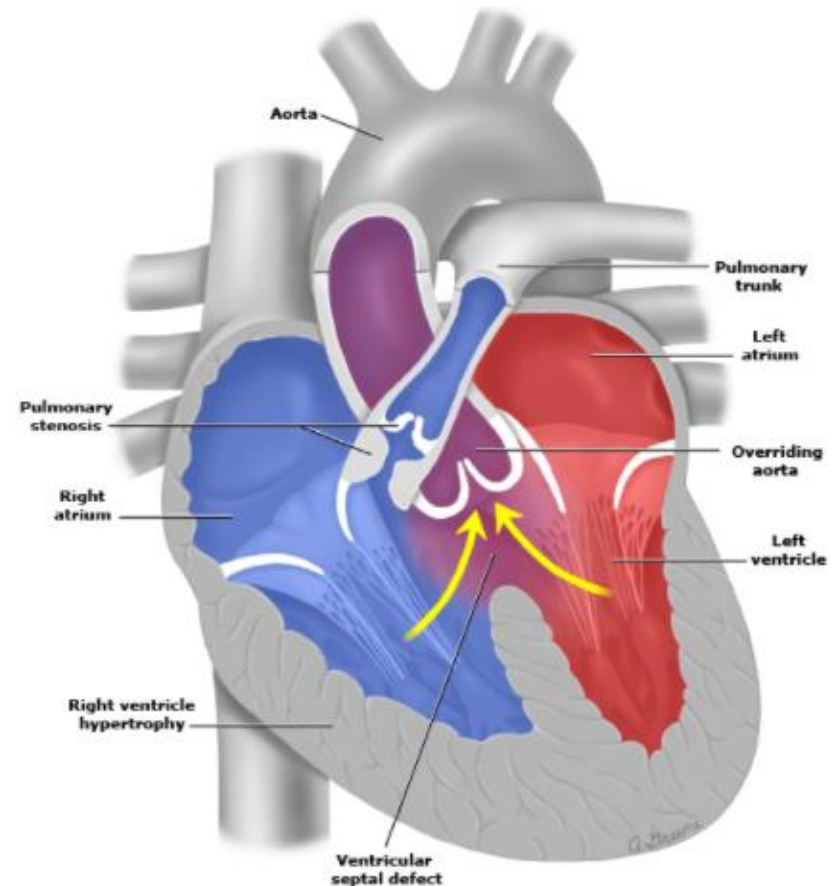
## Tetralogía de Fallot

→ Comunicación interventricular amplia perimembranosa (+/- muscular)

Cabalgamiento aórtico sobre el septo interventricular (dextropuesta)

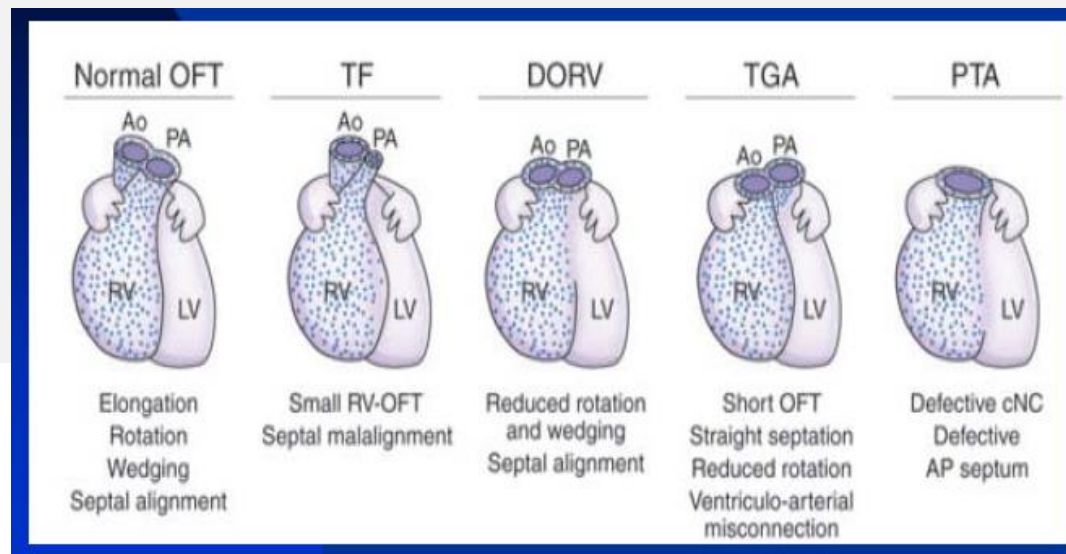
Estenosis de arteria pulmonar (subpulmonar o infundibular)

Hipertrofia ventricular derecha concéntrica (postnatal)



# Embriología

- Subdesarrollo del infundíbulo pulmonar:
  - Separación desigual del tronco arterioso.
    - Arteria pulmonar pequeña y aorta grande.
    - Formación de septum interventricular defectuosa.



# Genética

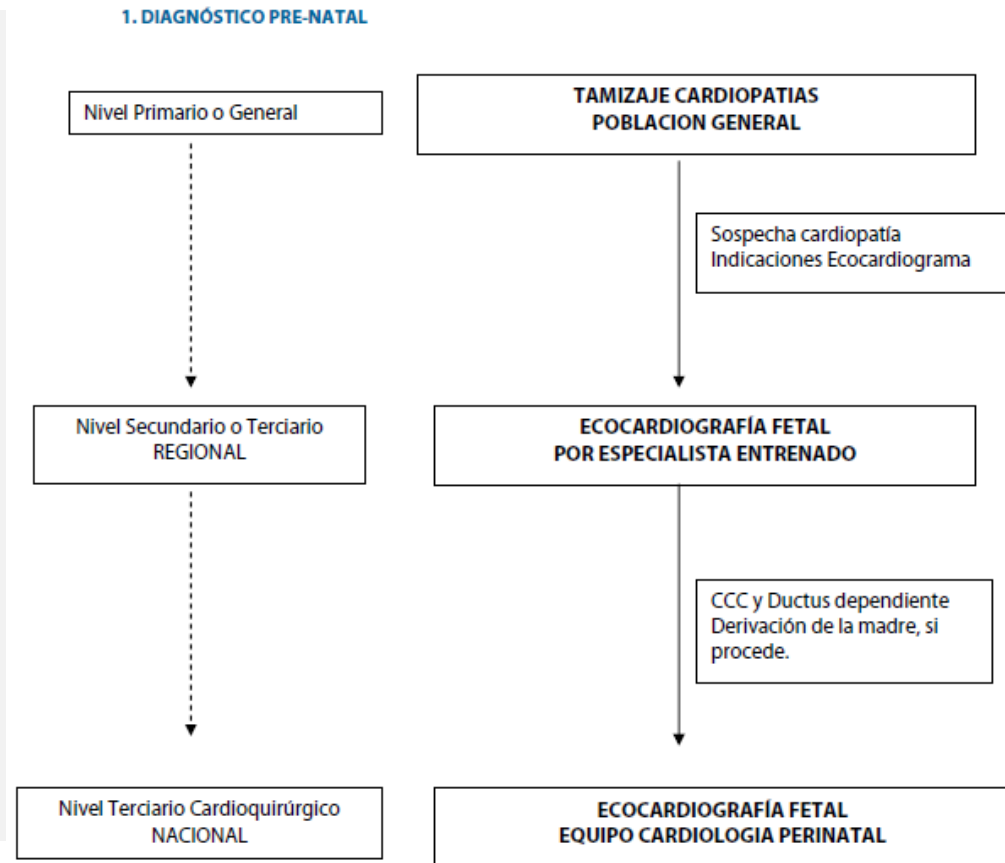


- 15% se asocia a síndromes:
  - Trisomía 21
  - Síndrome de Allagille (mutación JAG1)
  - Síndrome de DiGeorge y Delección del cromosoma 22q11
- Los más severos asociados al síndrome de delección 22q11.2 (80% de RNV con este síndrome tienen algún tipo de CC).

# Evaluación ecográfica



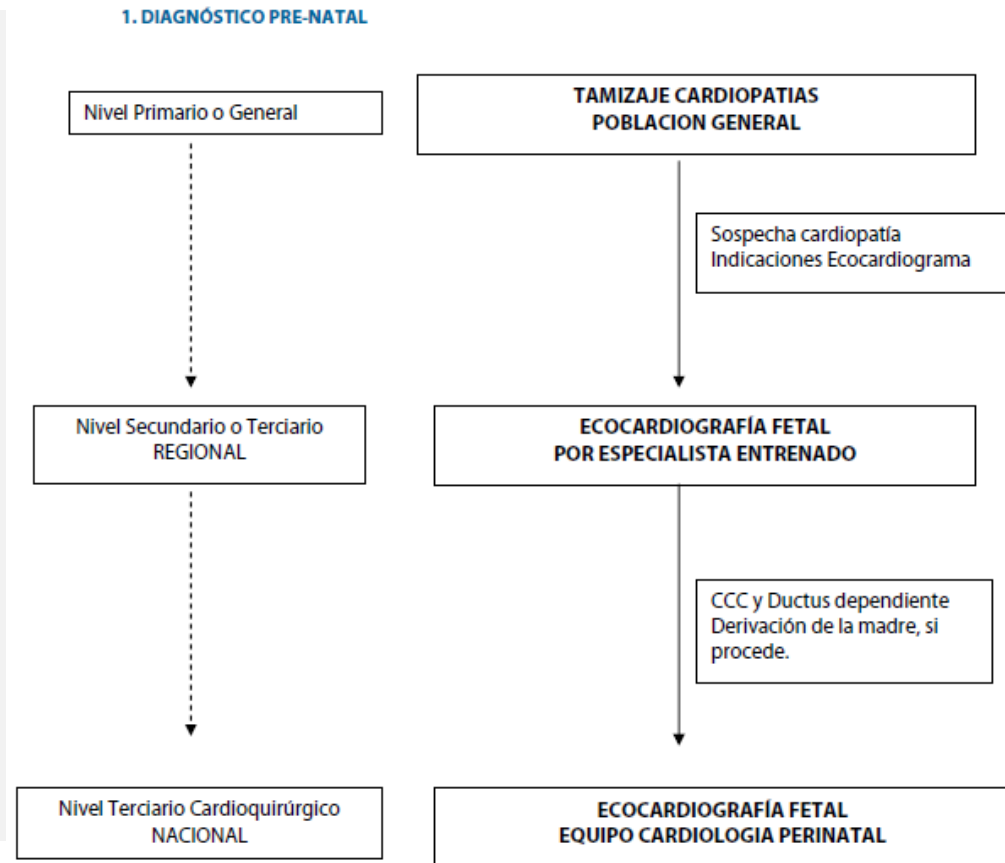
- Se recomienda realizar **tamizaje de cardiopatías congénitas** a toda la población (MINSAL, A).
  - 85-90% de las CC se encuentran en la población general.
- La edad gestacional más adecuada para realizar screening en búsqueda de CC se da entre las 25 a 30 semanas (C).



# Evaluación ecográfica



- La **ecocardiografía obstétrica**, con búsqueda dirigida de las CC, facilita el diagnóstico y por tanto permite la anticipación en el manejo (A).
  - Identifica 10-15% de las CC.



# Evaluación ecográfica



**Tabla 2. Indicaciones de eco cardiografía fetal (1):**

<b>Riesgo por historia familiar</b>	<ul style="list-style-type: none"><li>▪ Hijo previo con cardiopatía congénita</li><li>▪ Uno de los padres con cardiopatía congénita.</li></ul>
<b>Riesgo por factores fetales</b>	<ul style="list-style-type: none"><li>▪ Examen cardiaco anormal en ecografía obstétrica habitual</li><li>▪ Crecimiento fetal anormal o evidencia de distress fetal</li><li>▪ Identificación de otra malformación congénita</li><li>▪ Identificación de anomalía cromosómica</li><li>▪ Frecuencia o ritmo cardiaco fetal anormal</li><li>▪ Hydrops fetal no inmune</li><li>▪ Bioquímica anormal en suero materno</li></ul>
<b>Riesgo por factores maternos:</b>	<ul style="list-style-type: none"><li>▪ Condición materna de alto riesgo para malformación cardiaca fetal, como:<ul style="list-style-type: none"><li>- Diabetes Mellitus:</li><li>- Hipertiroidismo</li><li>- Fármacos anticonvulsivante</li><li>- Enfermedad del colágeno</li><li>- Exposición a teratógeno conocido</li><li>- Infecciones virales específicas: rubéola, varicela, citomegalovirus, etc.</li><li>- Desórdenes hereditarios del metabolismo</li><li>- Fenilcetonuria</li><li>- Edad materna avanzada</li></ul></li></ul>



# Evaluación ecográfica

- La detección prenatal de Tetralogía de Fallot es baja: 3-7% de las CC diagnosticadas durante el embarazo.
- Realizar la evaluación cardíaca básica metódica mediante los cortes de Yagel descritos en ISUOG 2006.

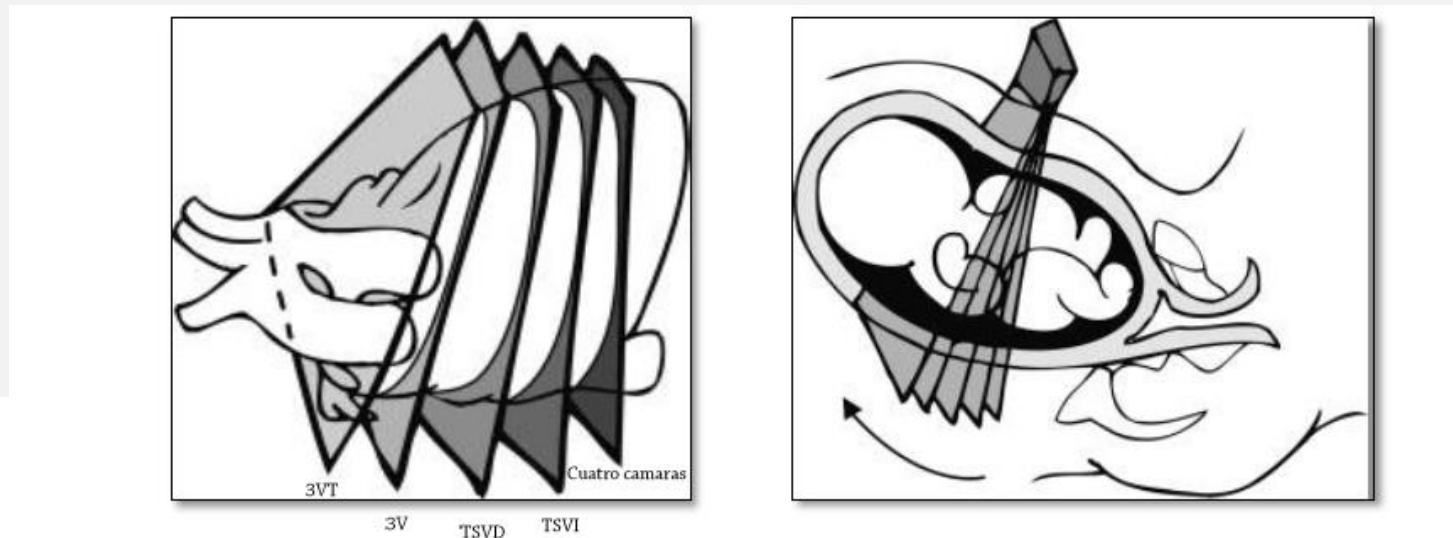


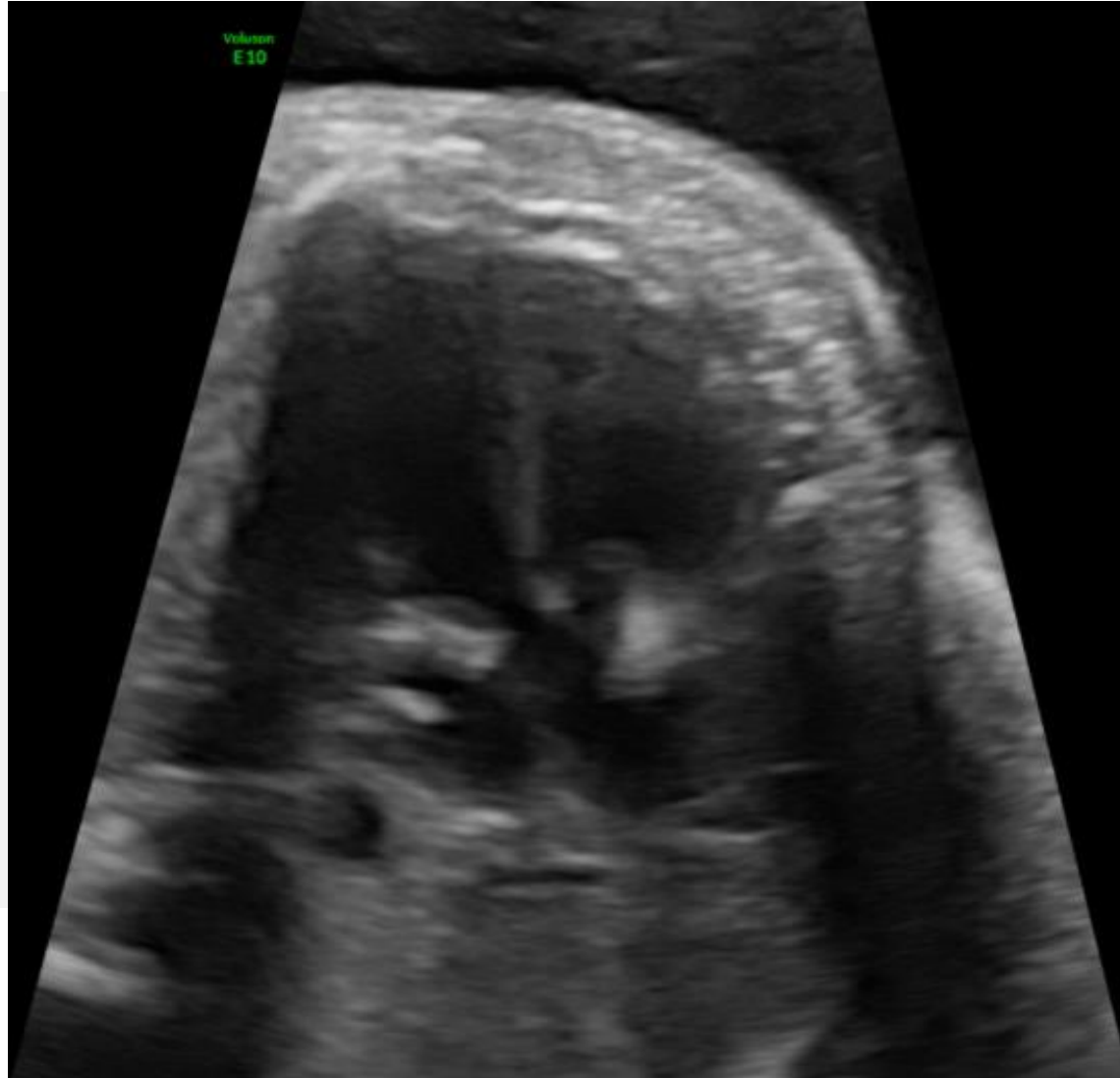Figura 4 Técnica de exploración cardíaca fetal. El corte de cuatro cámaras se obtiene a través de un plano de exploración axial, de forma transversal en el torax fetal. La inclinación cefálica del transductor desde el corte de cuatro cámaras en dirección hacia la cabeza fetal consigue secuencialmente los cortes de los tractos de salida: el corte del tracto de salida del ventrículo izquierdo (TSVI), el del tracto de salida del ventrículo derecho (TSVD), el de tres vasos (3V) y el de tres vasos y traquea (3VT).

# Evaluación ecográfica

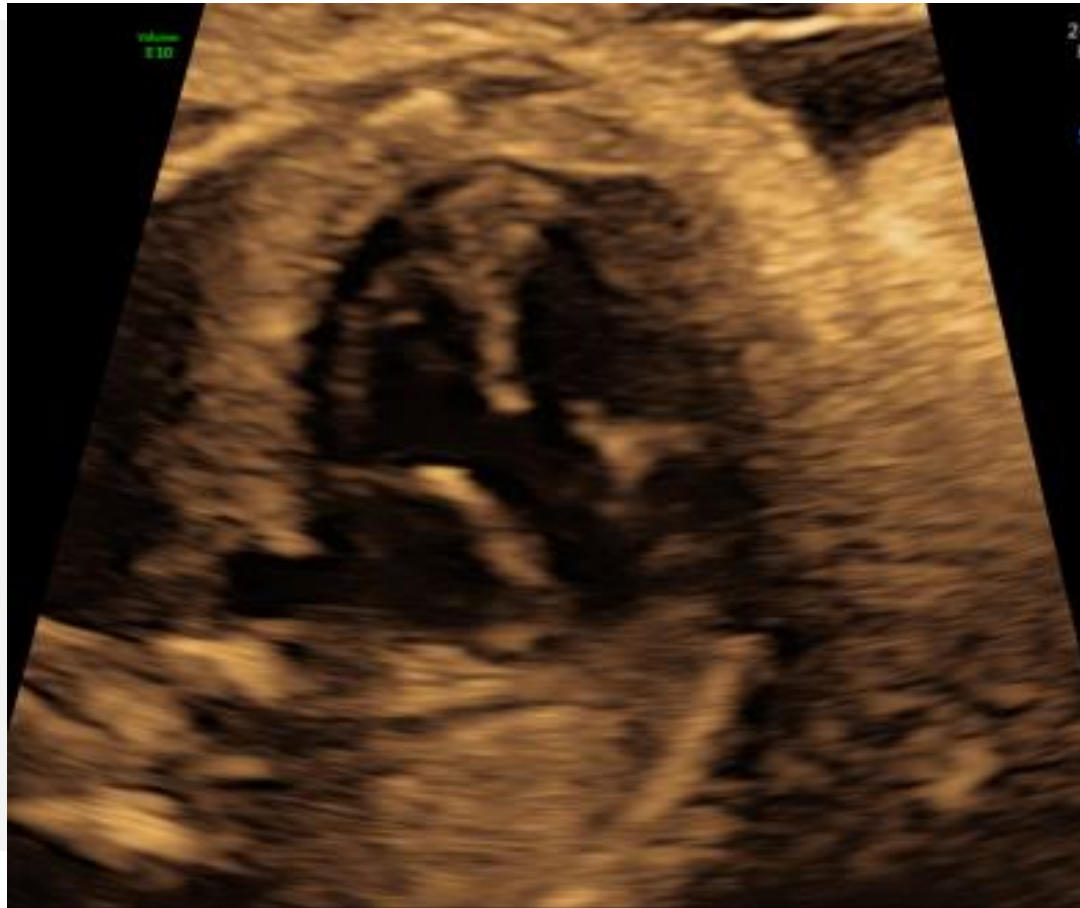


- Imagen 4 cámaras normal.
  - Discreta desviación del eje cardíaco a izquierda.
- **Imagen de 5 cámaras:**
  - Defecto interventricular perimembranosa (2D y Doppler color).
  - Aorta cabalgada dextropuesta.
  - Dilatación raíz aórtica.

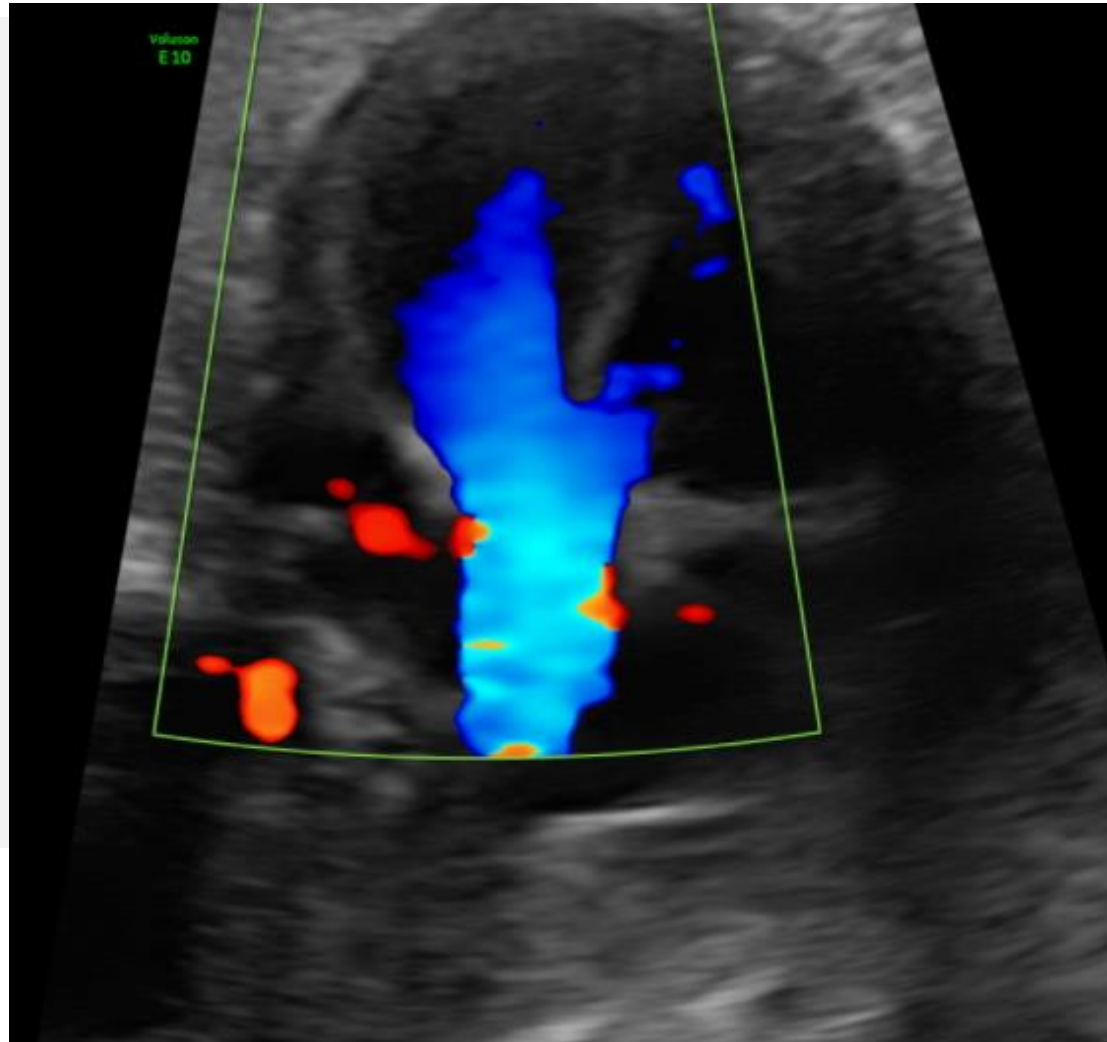
# Evaluación ecográfica



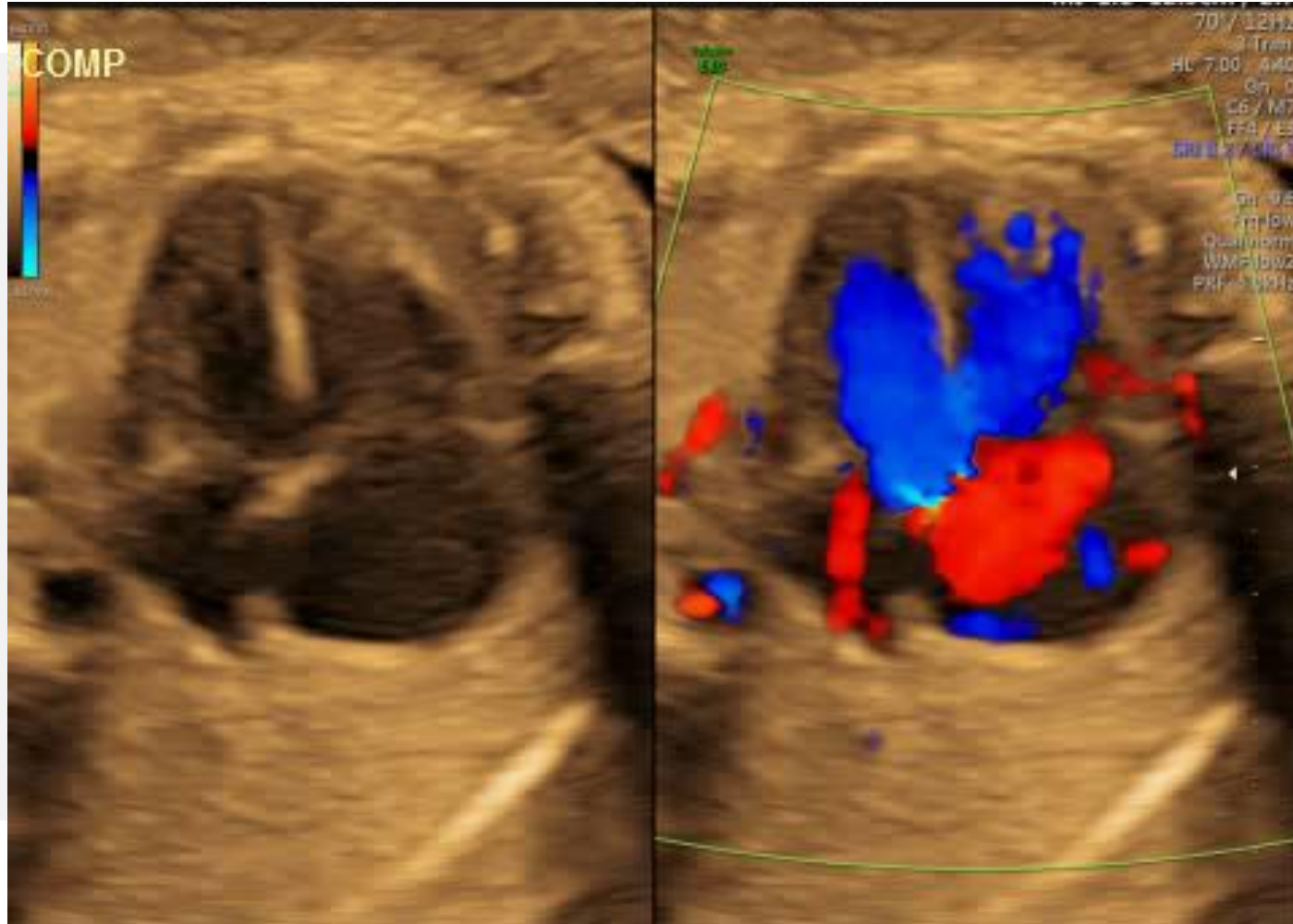
# Evaluación ecográfica



# Evaluación ecográfica



# Evaluación ecográfica

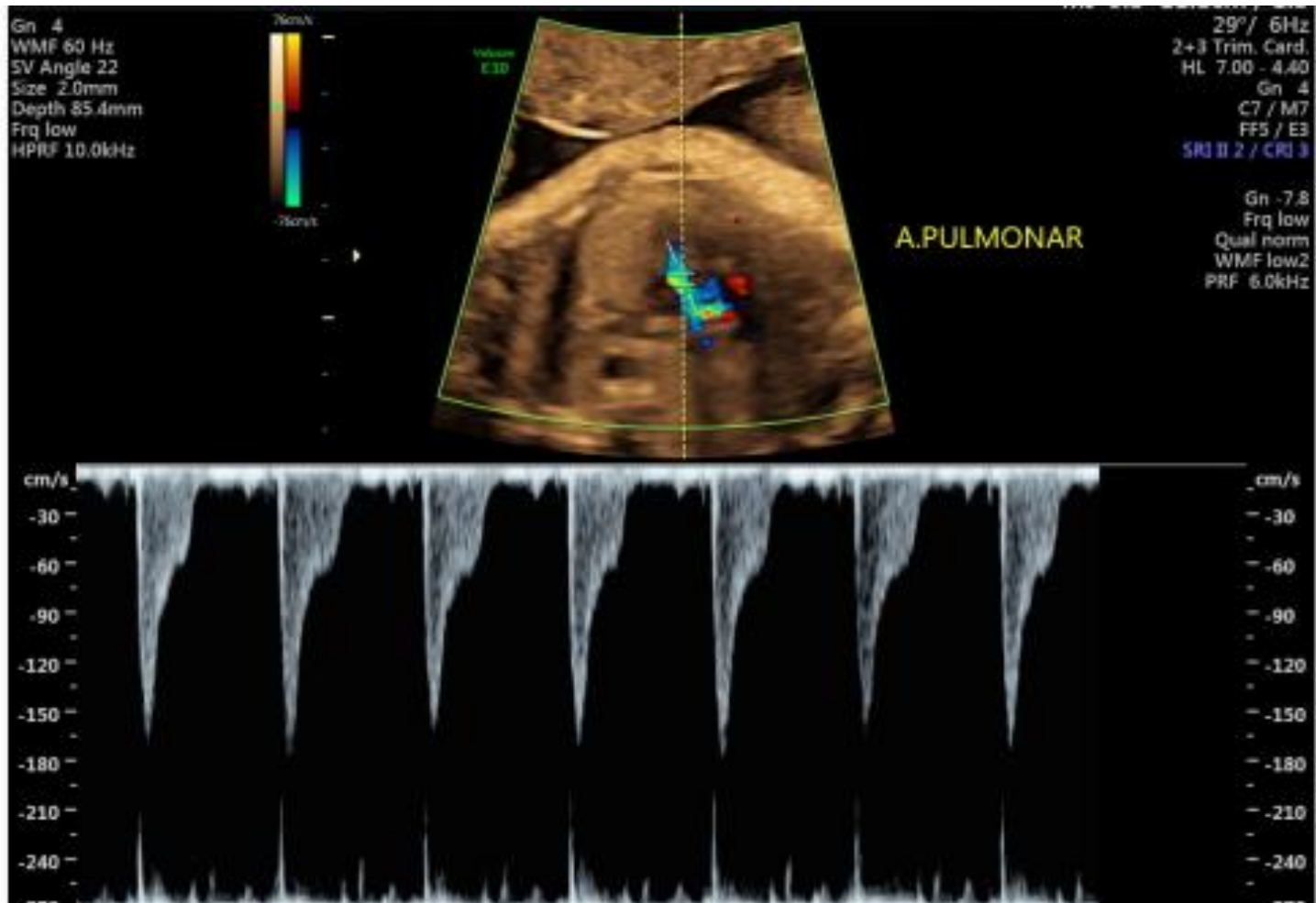


# Evaluación ecográfica



- **Evaluación del tracto de salida derecho:**
  - Mediciones 2D válvula y arteria pulmonar.
  - Flujo por la válvula y arteria pulmonar con velocimetría Doppler color.
  - Evaluar conducto arterioso.

# Evaluación ecográfica





# Evaluación ecográfica



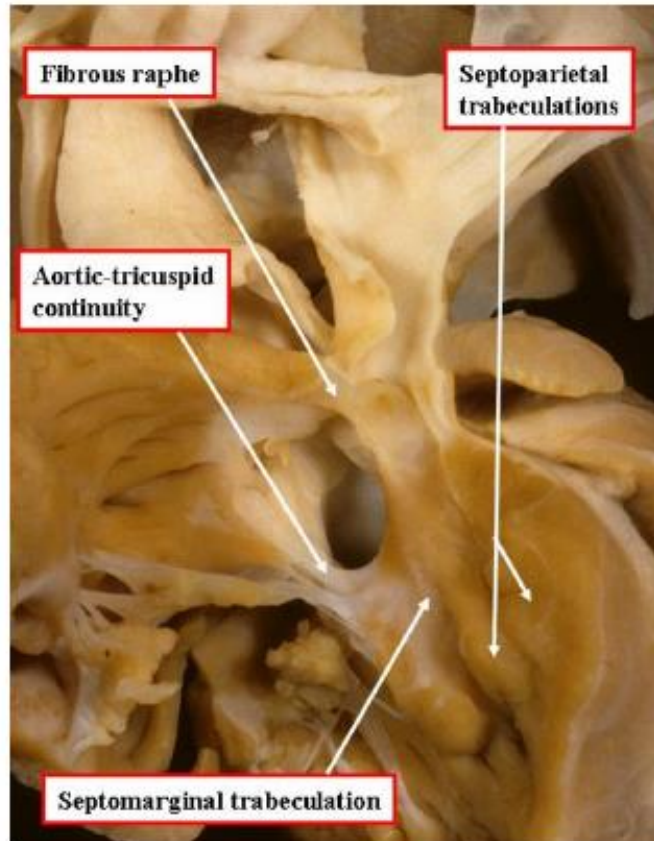
- Indican obstrucción grave:
  - Hipoplasia grave del anillo de la válvula pulmonar.
  - Velocidad significativamente alta de flujo en la válvula.
  - Inversión del flujo en el conducto arterioso.
- Determinar el origen del flujo sanguíneo pulmonar en la atresia pulmonar: ductus arterioso vs arterias colaterales aortopulmonares múltiples.
- Evaluación del TSVD permite predecir la necesidad de prostaglandinas (ductus dependiente), intervención precoz y colocación de parche transanular durante reparación inicial.

# Evaluación ecográfica

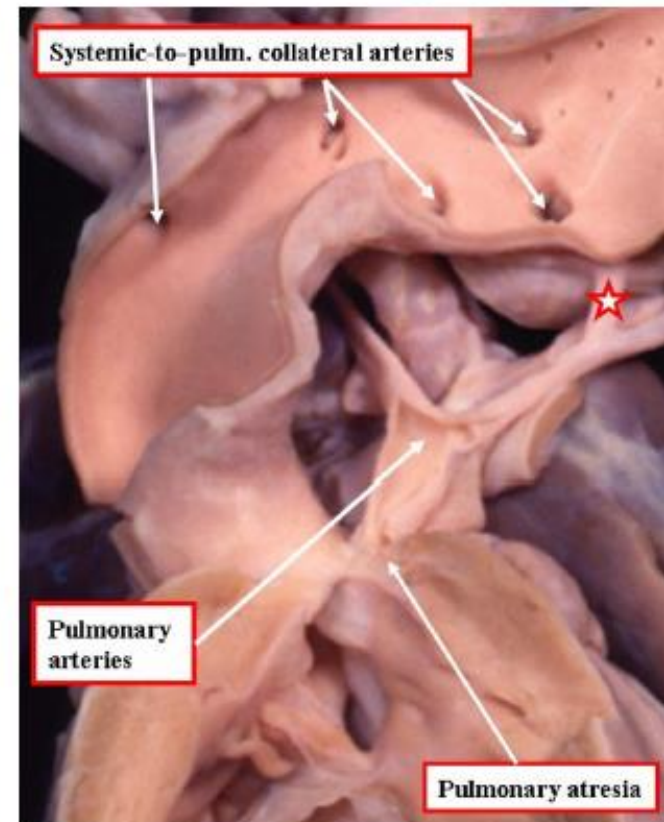


- Tractos de salida ventricular con grandes arterias bien relacionadas y cruzadas.
- Imagen de 3 vasos – tráquea normal.

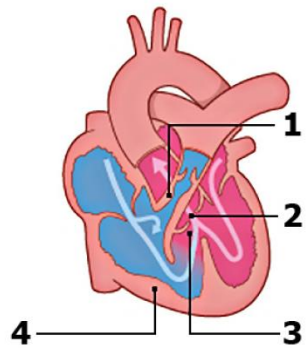
# Anatomopatología



**Figure 4**  
In this specimen, again photographed as for Figure 1, the defect extends to the level of the pulmonary valve due to failure of muscularisation of the outlet septum during development of the heart. This type of defect is doubly committed and juxtaarterial, but is also perimembranous.



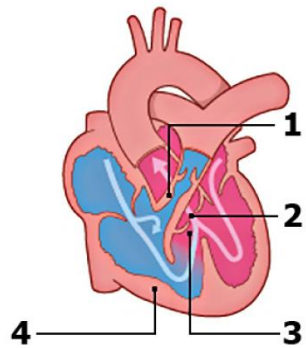
**Figure 5**  
This specimen has tetralogy of Fallot with pulmonary atresia. The pulmonary supply is through multiple systemic-to-pulm collateral arteries. The star shows the connection between one of the collateral arteries and the intrapericardial pulmonary arteries. All the other arteries join with the intrapericardial pulmonary arterial supply, or else supply segments of the lung directly. The task of the clinician is to display the supply of the various collateral arteries and their communications with the intrapericardial pulmonary arteries.



# Presentación clínica



- No provoca alteraciones en período fetal (presiones sistémica y pulmonar iguales).
- Se desarrolla **hipertrofia ventricular derecha (HVD)** por doble sobrecarga de presión postnatal (estenosis pulmonar + presión sistémica a través de CIV).
- Grado de obstrucción de TSVD es progresivo en el tiempo (aumenta cianosis, disminuye soplo cardíaco).
- Cardiopatía **ductus dependiente**.



# Presentación clínica



- **Cianosis** en grados variables por:

Grado de estenosis del tracto de salida ventrículo derecho (TSVD) y anatomía de la arteria pulmonar.

- **Extremo** o pseudo tronco: arteria pulmonar atrésica o ausente, con obliteración completa de TSVD, forma más grave.
- **Clásica**: estenosis pulmonar, cabalgamiento aórtico, CIV amplia.
- **Rosada**: estenosis pulmonar leve, cabalgamiento aórtico discreto, CIV pequeña.
- **Pentalogía**: asociado a CIA.

Cortocircuito venoarterial desde ventrículo derecho hacia la Aorta a través de la CIV (sangre insaturada hacia circulación sistémica)

# Presentación clínica



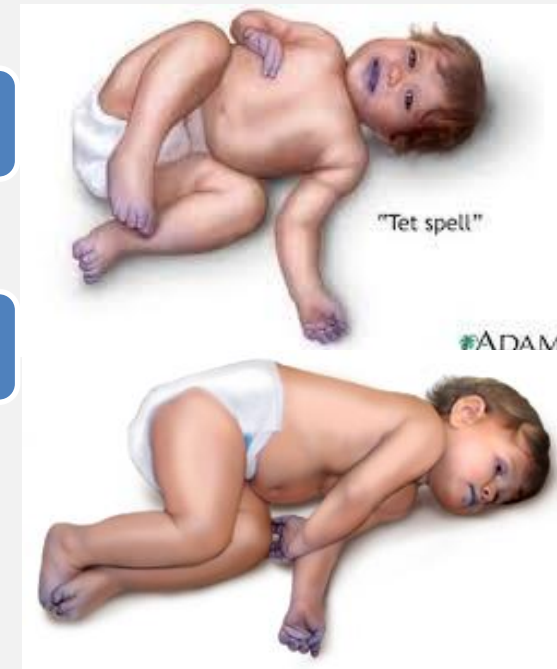- **Crisis hipoxémica**

## Precipitantes

- Agitación, dolor, fiebre, anemia, hipovolemia, al comer, defecación, ejercicio, etc.

## Manifestaciones

- De instalación súbita, predominio matutino
- Taquipnea, taquicardia
- Irritabilidad, agitación psicomotora, ansiedad, inconsolabilidad.
- Cianosis progresiva oral y ungueal
- Alivia con cuclillas
- Disminución del tono muscular
- Compromiso de conciencia
- Desviación de la mirada, síncope, convulsiones
- Coma, muerte



# Presentación clínica



- **Soplo cardíaco**
  - Soplo sistólico eyectivo en foco pulmonar, crescendo-descrecendo, áspero
  - Puede irradiarse al dorso
  - A mayor obstrucción pulmonar, disminuye el soplo
  - Puede incluso desaparecer durante crisis hipoxémica
- Segundo ruido cardíaco único, dado componente pulmonar poco audible o ausente

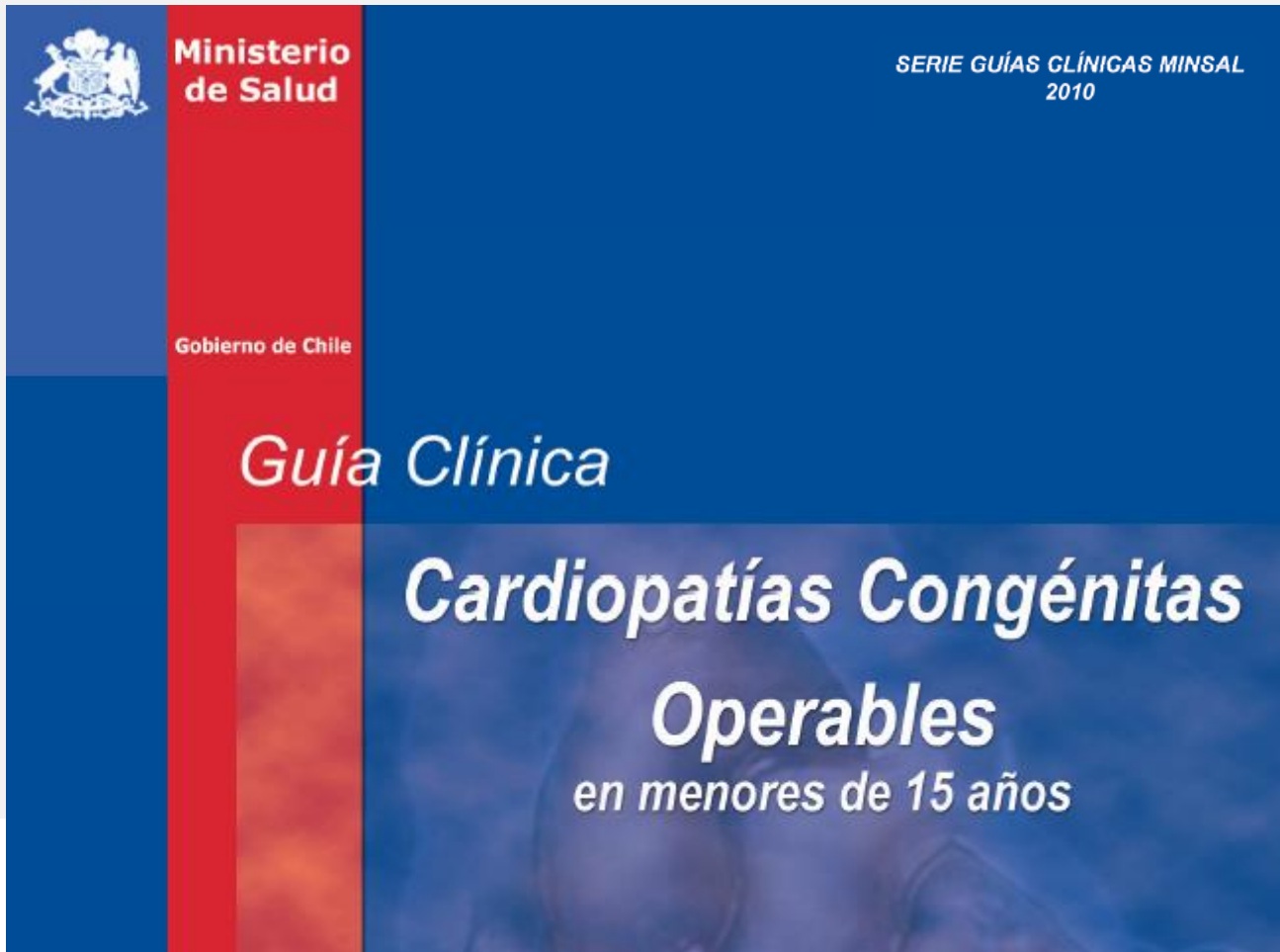# Manejo obstétrico



- Importante lograr maduración completa; se debe favorecer el desarrollo del parto de término (a menos que exista hídrops fetal)
- El recién nacido de término es más fácil de manejar desde el punto de vista cardiorrespiratorio y metabólico.
- La EG ideal de parto es cercano a las 39 - 40 semanas.
  - Paciente con CC como TGA o ventrículos únicos tienen un desfase maduración SNC de aprox 1 mes con RN sin CC.
  - Menor morbimortalidad y estadía hospitalaria postoperatoria.



# Manejo postnatal



# Manejo postnatal



## Defectos congénitos con riesgo vital

- Malformaciones estructurales cardíacas en las que de no mediar alguna herramienta terapéutica llevará al colapso cardiovascular.

Drenaje venoso anormal o pulmonar obstructivo (principal emergencia en CC), Transposición de grandes vasos, Coartación arco aórtico, Estenosis aórtica, **Atresia pulmonar**, **Estenosis pulmonar crítica**, Corazón izquierdo hipoplásico, Atresia mitral.

## Defectos congénitos clínicamente relevantes

- Malformaciones estructurales cardíacas que tienen efectos sobre la función, pero donde el colapso es poco probable o su prevención es factible de realizar.

**Tetralogía de Fallot clásica**, Defecto del tabique ventricular, Defecto del tabique atrioventricular total, Defecto del tabique atrial.

## Defectos congénitos no relevantes

- Malformaciones sin significancia clínica

Defectos septales ventriculares sólo detectables con eco..

# Manejo postnatal



B. Las cardiopatías con obstrucción de tracto de salida derecho (Atresia pulmonar, Estenosis pulmonar crítica, Tetralogía de Fallot extremo, Síndrome de corazón derecho Hipoplásico) requieren:

1. Instalación precoz de Prostaglandina E1 en el lugar de nacimiento.
2. Una vez recuperada la cianosis y corregidas las eventuales alteraciones metabólicas, proceder al traslado según protocolo y plazos.
3. Una vez en el centro resolutivo se realiza la cirugía que corresponda según protocolo, en general es por etapas.

# Manejo postnatal



## Cardiopatías congénitas menor de 15 años que deben ser intervenidas quirúrgicamente en forma inmediata:

Recién Nacidos: Drenaje Venoso Anormal Pulmonar Obstructivo.

C

Cardiopatías obstructivas tracto de salida izquierda: Interrupción del arco aórtico, Estenosis aórtica crítica, Coartación aórtica crítica, Síndrome de corazón izquierdo hipoplásico.

C

Cardiopatías con obstrucción tracto de salida derecha: Atresia pulmonar, Estenosis pulmonar crítica, Tetralogía de Fallot externo, Síndrome de corazón derecho hipoplásico.

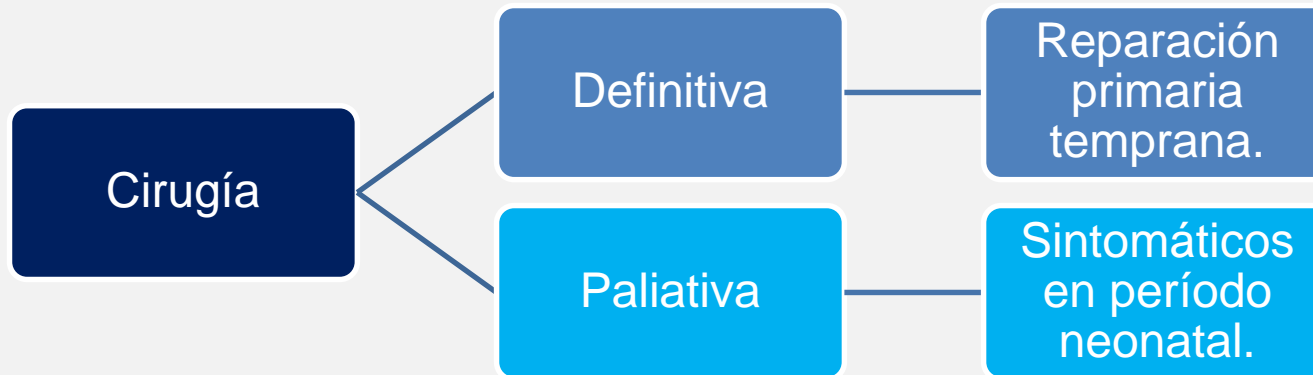

C

Requieren instalación de sonda marcapaso transitoria y/o traslado precoz al centro resolutivo: Bloqueo Aurículoventricular Congénito Completo o de otro grado con frecuencia ventricular menor a 50 latidos por minutos.

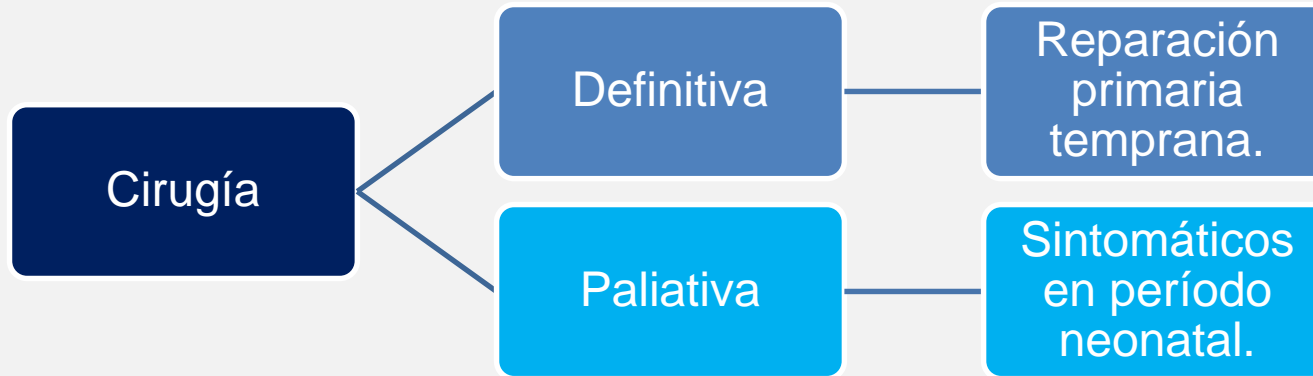
C

# Intervención quirúrgica



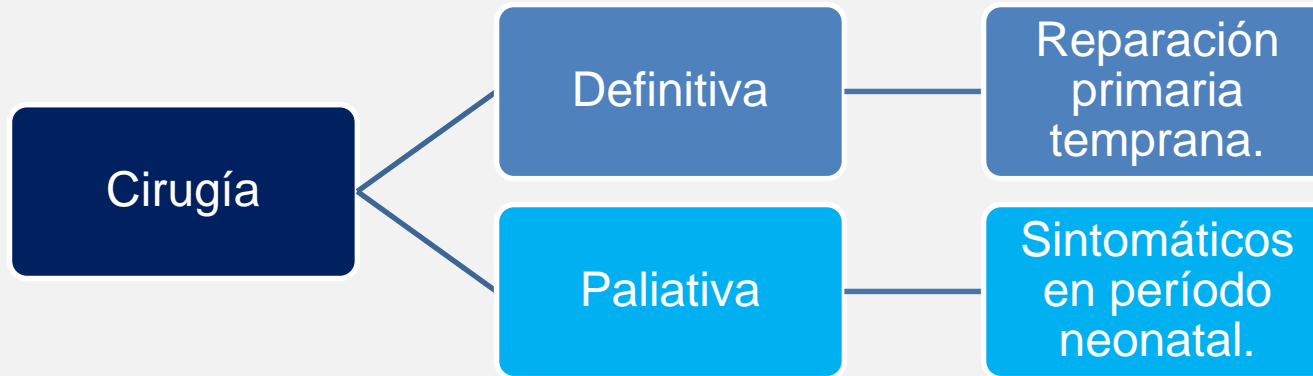
- Requiere reparación quirúrgica para eliminar cortocircuito a través de la CIV y para evitar la cianosis, lo cual debe ser inicial durante los primeros 6 meses de vida (no neonatal).

# Intervención quirúrgica



- Si atresia pulmonar u obstrucción pulmonar grave:
  - Reparación completa neonatal o colocación de derivación sistémica a la arteria pulmonar para proporcionar flujo pulmonar hasta más avanzado de edad (meses) y realizar reparación completa.
  - Sustitución seriada de un conducto protésico desde VD a la arteria pulmonar, cirugía repetida durante toda la vida.

# Intervención quirúrgica



- Siempre cierto grado de insuficiencia pulmonar residual.
  - Si es grave: requieren recambio valvular pulmonar posterior.

# Intervención quirúrgica

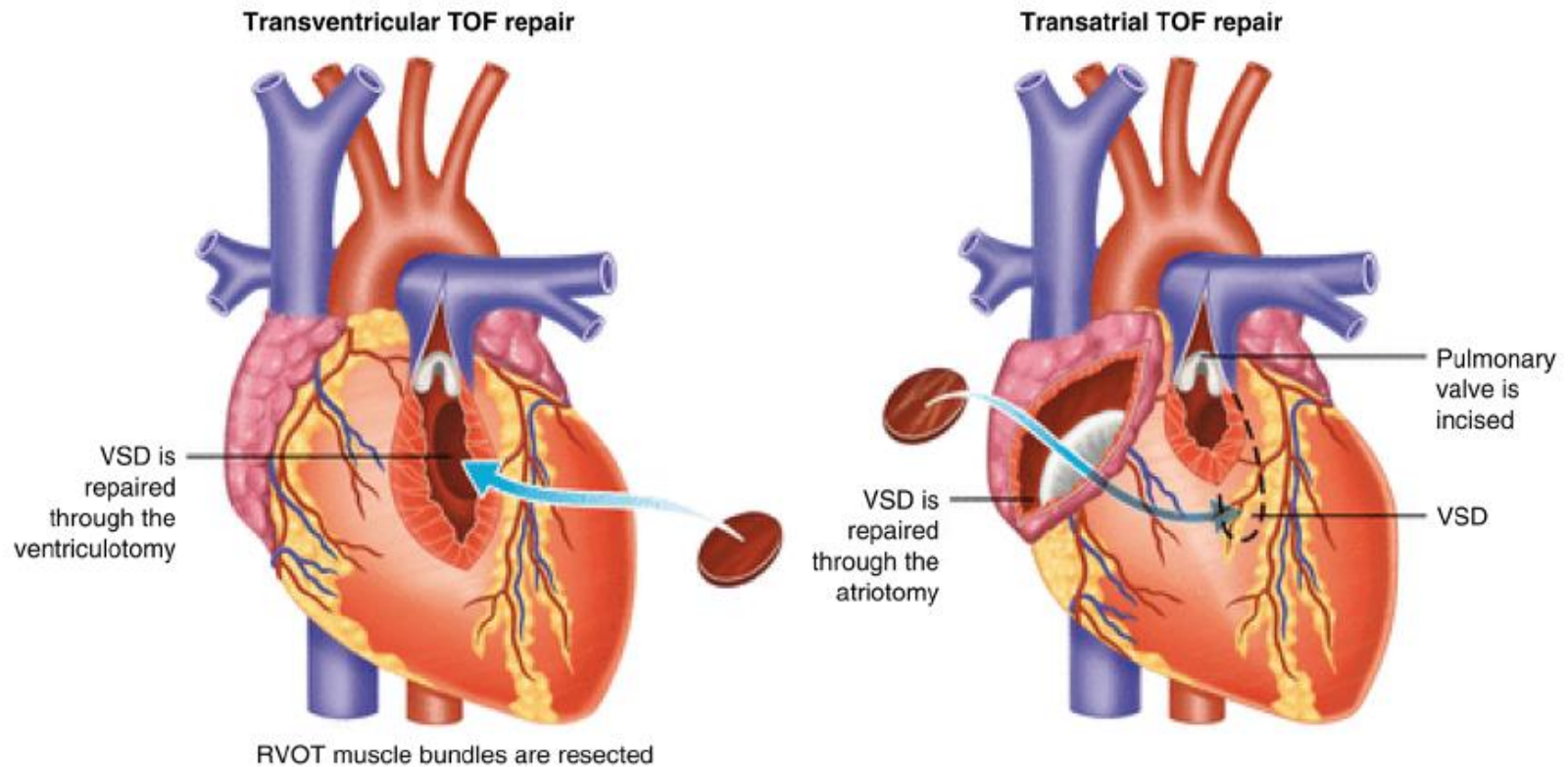


## Definitiva

- **Reparación del defecto septal interventricular + parche transanular pulmonar y/o valvuloplastia.**
- Actualmente transatrial – transpulmonar.
- Se ha visto mejores resultados a corto plazo en período no neonatal.
- Ideal entre los **3 a 6 meses** de vida.



# Intervención quirúrgica



**Figure 2.** Transventricular (left) and transatrial-transpulmonary (right) approach to tetralogy of Fallot (ToF) repair. VSD, ventricular septal defect. Adapted from Bushman<sup>18</sup> with permission from the publisher.

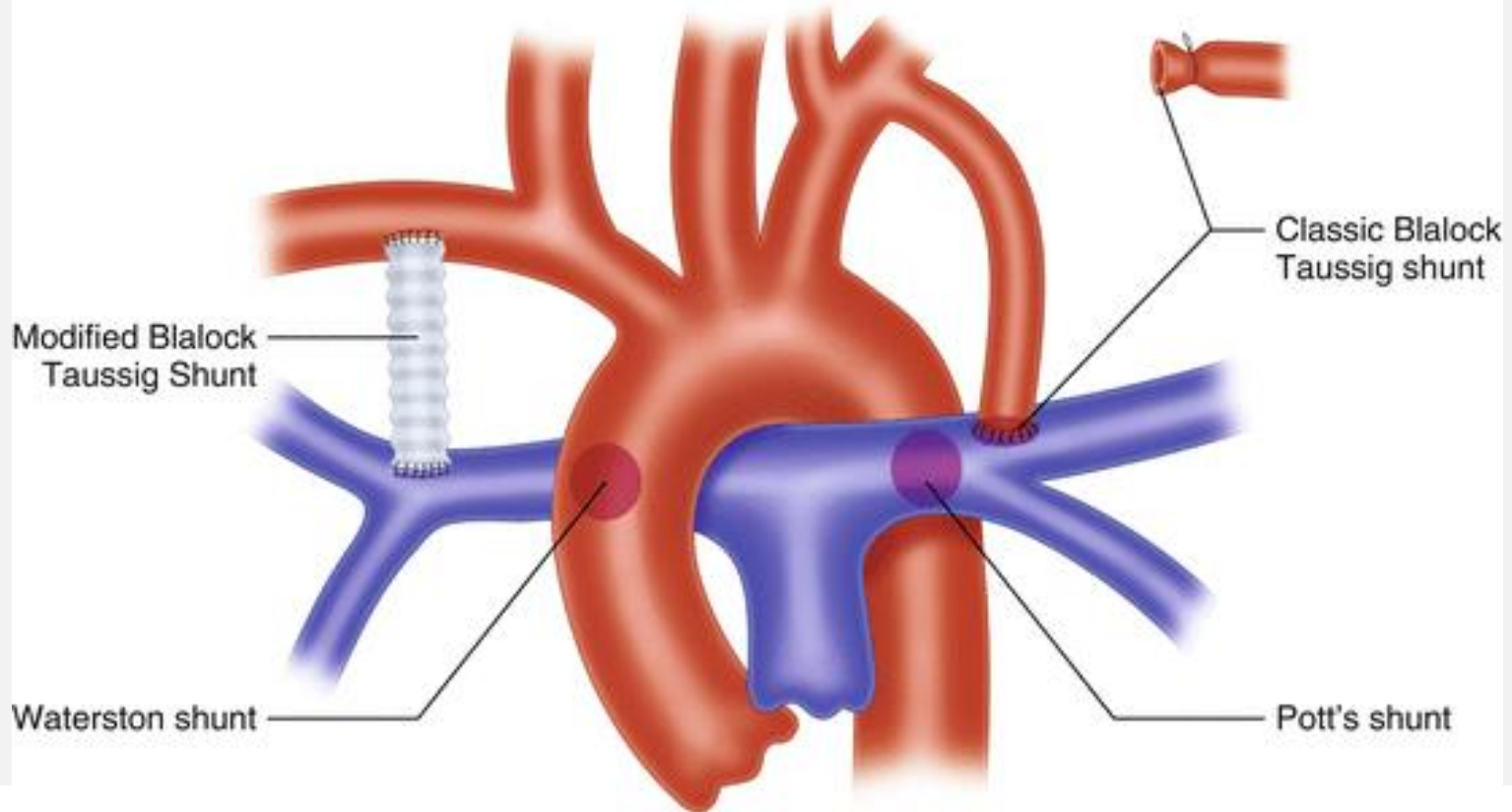
# Intervención quirúrgica



## Paliativa

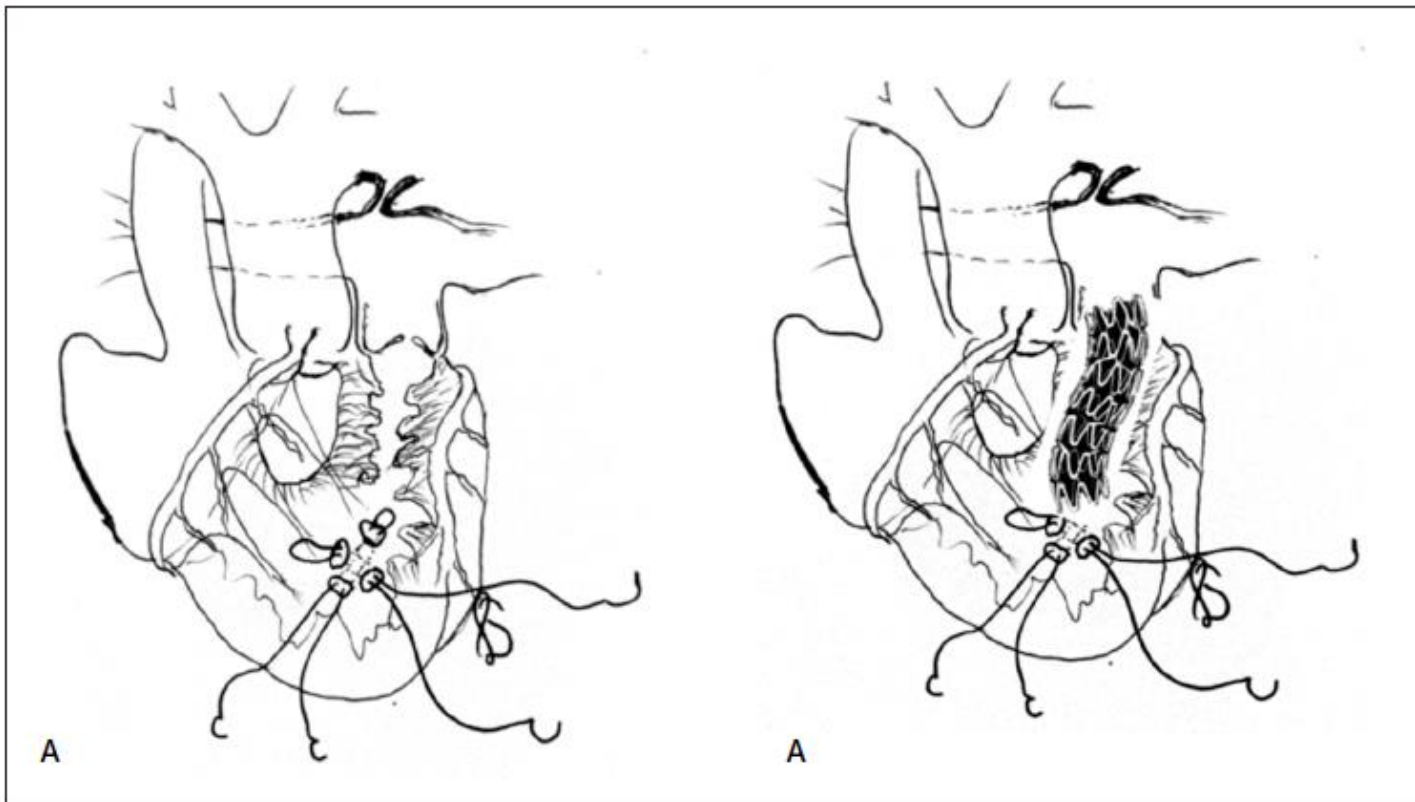
- Objetivos:
  - Aumentar flujo pulmonar
  - Reducir hipoxemia
  - Permitir crecimiento de arteria pulmonar
- Opciones:
  - **Blalock-Taussig shunt modificada** (shunt subclavio-pulmonar).
  - Stent del Ductus arterioso.
  - Dilatación con balón del anillo pulmonar.
  - Stent del tracto de salida ventrículo derecho.

# Intervención quirúrgica



# Intervención quirúrgica

FIGURA 6. DIAGRAMA MUESTRA TÉCNICA DE IMPLANTE DE STENT EN TRACTO DE SALIDA DE VENTRÍCULO DERECHO



A: Acceso periventricular por esternotomía.  
B: Stent implantado.

Autores: Drs. Guillermo Zamora, Francisco Boye y Luis Sánchez.

# Pronóstico



- Muerte fetal es infrecuente.
- Pronóstico a largo plazo dependerá de calidad del ventrículo derecho.
- Sobrevida global es excelente, > 90% a los 20 años.
  - >98% sometidos a cirugía desde 2000.
- Seguimiento de por vida para detectar complicaciones:
  - Arritmias, insuficiencia cardíaca derecha, intolerancia al ejercicio, etc.

# Prevención y recurrencia



- Si no presenta síndrome genético, madre con hijo con Tetralogía de Fallot tiene riesgo de 3 - 4% de segundo hijo con misma CC.
- Importante control de diabetes materna e hipertiroidismo, y evitar la exposición a teratógenos, en especial fármacos anticonvulsivantes, durante el embarazo; así como el cumplimiento del programa de vacunación nacional

# Bibliografía



- *Doyle T. Fisiopatología, características clínicas y diagnóstico de la Tetralogía de Fallot. UpToDate 2018.*
- *Doyle T. Manejo y resultado de la Tetralogía de Fallot. UpToDate 2019.*
- *Van der Ven J et al. Current outcomes and treatment of Tetralogy of Fallot. F1000Research 2019, 8(F1000 Faculty Rev):1530.*
- *Silva J, Neves A, Flor-de-Lima F, Soares P, Guimaraes H. Risk factors and putcomes of Tetralogy of Fallot: from fetal to neonatal life. Pediatric Cardiology, 2019.*
- *Muñoz H, Copado Y, Díaz C, Muñoz G, Enríquez G, Aguilera S. Diagnóstico y manejo prenatal de patología cardíaca fetal. Rev. Med. Clin. Condes – 2016; 27(4) 447-475.*
- *Cárdenas L, Enríquez G, Haecker S. Recién nacido portador de cardiopatía congénita compleja. Análisis de riesgo, toma de decisiones y nuevas posibilidades terapéuticas. Rev. Med. Clin. Condes – 2016; 27(4) 476-484.*
- *Guía clínica: Cardiopatías congénitas operables en menores de 15 años. MINSAL 2010.*
- *Bailliard F, Anderson R. Tetralogy of Fallot. Orphanet Journal of Rare Diseases, 2009.*
- *Poon L, Huggon I, Zidere V, Allan L. Tetralogy of Fallot in the fetus in the current era. Ultrasound Obstet Gynecol 2007;29: 625-627.*

# CERPO

Centro de Referencia Perinatal Oriente

Facultad de Medicina, Universidad de Chile



## Seminario N º 41 Tetralogía de Fallot

**Dra. Paulina Ortega Caballero**

Dr. Daniel Martin Navarrete, Dr. Juan Guillermo Rodríguez Aris,  
Dra. Susana Aguilera Peña, Dra. Daniela Cisternas Olgúin,  
Dr. Rodrigo Terra Valdés, Dr. Sergio de la Fuente Gallegos

**Septiembre 2020**