CERPO
Centro de Referencia Perinatal Oriente
Facultad de Medicina, Universidad de Chile

Cardiopatía ductus dependiente: Selección antenatal para parto en Santiago

Dra Mayrana Azevedo Crispim
Gineco-Obstetra

Introducción

CERPO

- La incidencia de las Cardiopatías congénitas (CC) es de 6 a 12 por 1.000 NV
- Las CC cianóticas 1/3 de las CC fatales
- **Las CC ductus dependientes** tienen en común la presencia de un ductus arterioso persistente (DAP) obligatorio para asegurar la supervivencia post natal
- La presencia de shunts en el periodo prenatal como el foramen oval (FO) y el DA permiten un equilibrio de flujos en CC con restricciones de los tractos de salida y entrada

Ductus Arterioso (DA)

- Shunt desde el sistema pulmonar hacia el sistema aórtico
- Pertenece a un sistema O2 sensible
- Durante la vida fetal la permeabilidad del DA es un fenómeno activo

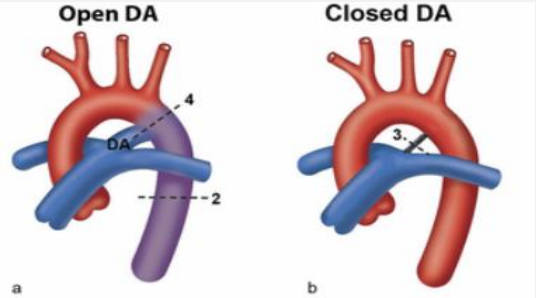

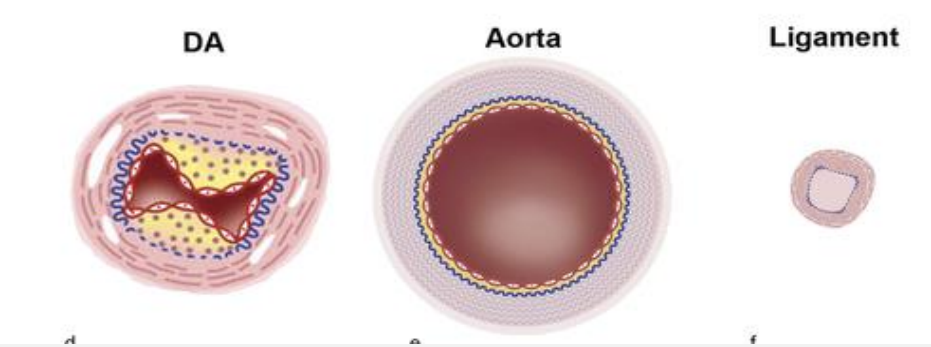

Bustos JC. Hemodinamia Fetal: Shunts fetales.

Rev Chil Ultrasonog. 2008; 10: 42-45

Circulación Fetal

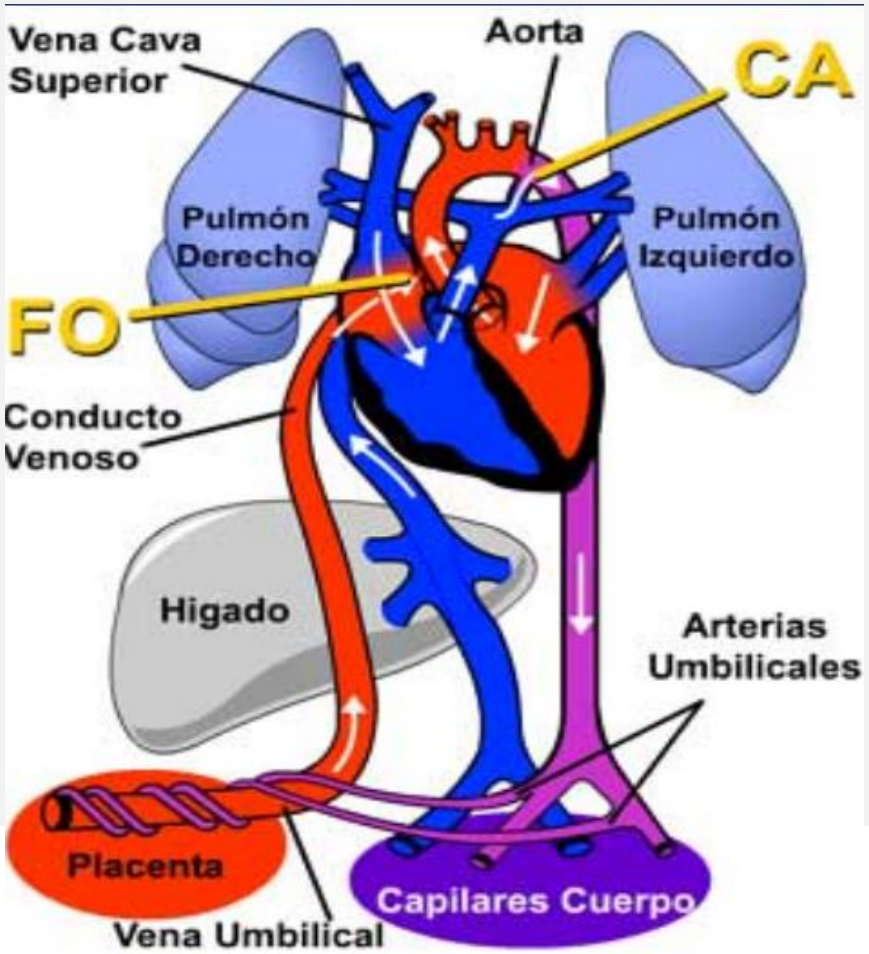

Lleva el 85% del volumen sanguíneo de la arteria pulmonar hacia la porción inferior del feto

Transición Perinatal

- El cierre del ductus en el recién nacido :

50%	24 h
80%	48 h
100%	96h

- Las prostaglandinas por el contrario son mediadores de la relajación ductal manteniendo su permeabilidad

Clasificación CC Ductus Dependientes

CERPO

CIANOSANTES

CON FLUJO PULMONAR DISMINUIDO

- TETRALOGIA DE FALLOT
- ESTENOSIS PULMONAR CRITICA
- ATRESIA PULMIOAR
- ATRESIA TRICUSPIDEA CON CIV
- SVDH
- ANOMALIA DE EBSTEIN GRAVE

CON FLUJO PULMONAR AUMENTADO

- D-TGA

CON HIPOPERFUSION SISTEMICA

- ESTENOSIS AORTICA CRITICA
- COARCTACION DE AORTA
- INTERRUPCION DEL ARCO AORTICO
- SD SHONE
- SVIH

Tamizaje

CERPO

- 90 % de las CC se presentan en la población sin riesgo.
- CC sigue siendo una anomalía frecuentemente inadvertida por la ecografía prenatal.
- Ecografía de Cribado 11-14 y 18-22 semanas universal.
- Las indicaciones mas efectivas de ecocardiograma fetal son la sospecha de patología en eco de cribado y el hallazgo de marcadores en la Eco 11-14 semanas.

Sospecha CC ecografía de rutina

Eco 11-14 sem:

- TRN aumentada (Sobre P99)

  Fetos Euploides - S 31% y E 98,7% para el diagnostico de CC
- Regurgitación Tricúspidea
- Ductus Venoso con onda A retrograda

El consenso actual es recomendar una Ecocardiografía fetal en los fetos cromosómicamente normal con TN aumentada

Galindo Gratacos Martinez Ecocardiografia fetal

Screening 18 y 22 semanas

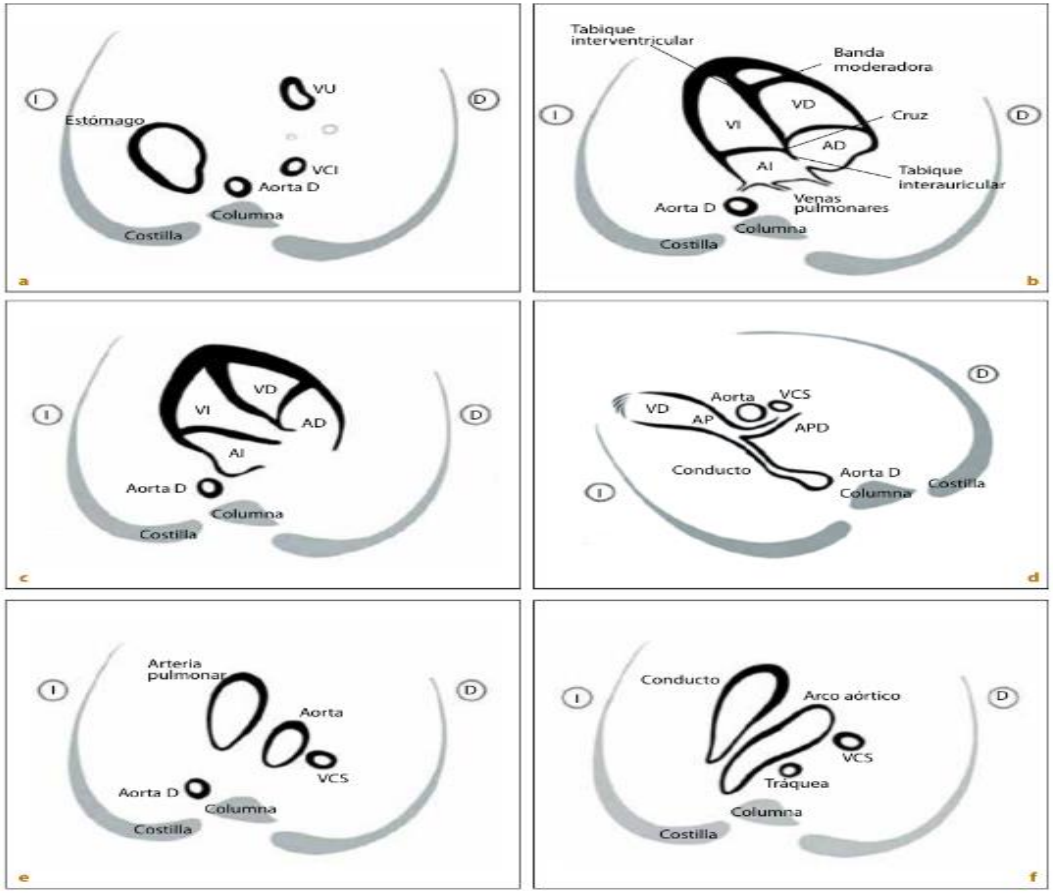

Guía ISUOG Tamizaje cardiaco

Indicaciones de Ecocardiografía Fetal

CERPO

Tabla 2. Indicaciones de eco cardiografía fetal (1):

Riesgo por historia familiar	▪ Hijo previo con cardiopatía congénita ▪ Uno de los padres con cardiopatía congénita.
Riesgo por factores fetales	▪ Examen cardiaco anormal en ecografía obstétrica habitual ▪ Crecimento fetal anormal o evidencia de distress fetal ▪ Identificación de otra malformación congénita ▪ Identificación de anomalía cromosómica ▪ Frecuencia o ritmo cardiaco fetal anormal ▪ Hydrops fetal no inmune ▪ Bioquímica anormal en suero materno
Riesgo por factores maternos:	▪ Condición materna de alto riesgo para malformación cardiaca fetal, como: - Diabetes Mellitus: - Hipertiroidismo - Fármacos anticonvulsivante - Enfermedad del colágeno - Exposición a teratógeno conocido - Infecciones virales específicas: rubéola, varicela, citomegalovirus, etc. - Desórdenes hereditarios del metabolismo - Fenilcetonuria - Edad materna avanzada

Guía Clínica 2010 Cardiopatías Congénitas Operables en menores de 15 años

Factores de Riesgo

CERPO

- Diabetes Pregestacional
- Fenilcetonuria
- Exposición a teratógenos cardiacos: alcohol, radiaciones ionizantes, fármacos (anticonvulsivantes, litio, antidepresivos, ansiolíticos, ácido retinoico) y fiebre materna > 38ºC en primer trimestre
- CC en la familia (materna, padre o hermano)
- Conectivopatía materna con anticuerpos anti-Ro y/o anti-La
- Obesidad materna (IMC > 40)

Riesgo Fetal

CERPO

- Sospecha de CC fetal en ecografía de screening o signos de aneuploidía en Eco 11-14 semanas
- Malformación extracardíacas
- Anomalía cromosómica
- Hidrops fetal
- TORCH (CMV, Parvovirus B19 y Coxsackie)
- Polihidramnios
- RCF
- Gestación múltiple monocorial
- Arritmia
- Uso AINES en el tercer trimestre

Centre de Medicina Fetal i Neonatal de Barcelona. PROTOCOLO: ECOCARDIOGRAFÍA FETAL

Prevención

CERPO

- Control Preconcepcional
- Complemento con acido fólico 1 mg día
- Suspender uso de teratógenos cardiacos
- Control adecuado de enfermedades previas como la Diabetes

Czeicez AE. Ann Nurr Metabolic 2011;59:38-40

CC Ductus Dependientes

CIANOSANTES

CON FLUJO PULMONAR DISMINUIDO

- TETRALOGIA DE FALLOT
- ESTENOSIS PULMONAR CRITICA
- ATRESIA PULMIOAR
- ATRESIA TRICUSPIDEA CON CIV
- SVDH
- ANOMALIA DE EBSTEIN GRAVE

CON FLUJO PULMONAR AUMENTADO

- D-TGA

CON HIPOPERFUSION SISTEMICA

- ESTENOSIS AORTICA CRITICA
- COARCTACION DE AORTA
- INTERRUPCION DEL ARCO AORTICO
- SD SHONE
- SVIH

Síndrome del ventrículo izquierdo hipoplásico (SVIH)

CERPO

- Corresponde hasta un 15-20% de las CC en series prenatales.
- Es la CC de peor pronóstico, con una elevada morbimortalidad perinatal a pesar de los avances en Cardiología y Cirugía Cardíaca neonatal.
- Incidencia de 0.16 por 1000 NV.

CERPO

- VI pequeño secundario a una atresia de la válvula mitral o aórtica
- Dos formas clásicas: la atresia mitro-aórtica y la atresia aórtica con o sin estenosis mitral
- CIV condiciona el tamaño ventricular
- Asociación frecuente con CIV, coartación de la aorta y anomalías del retorno venoso
- Malformaciones extra cardiacas 15-20%
- Cromosomopatías 10% (45, X0, T 18, T 13 y deleciones parciales)

J Abues, Iherraiz, A Galindo

Diagnóstico

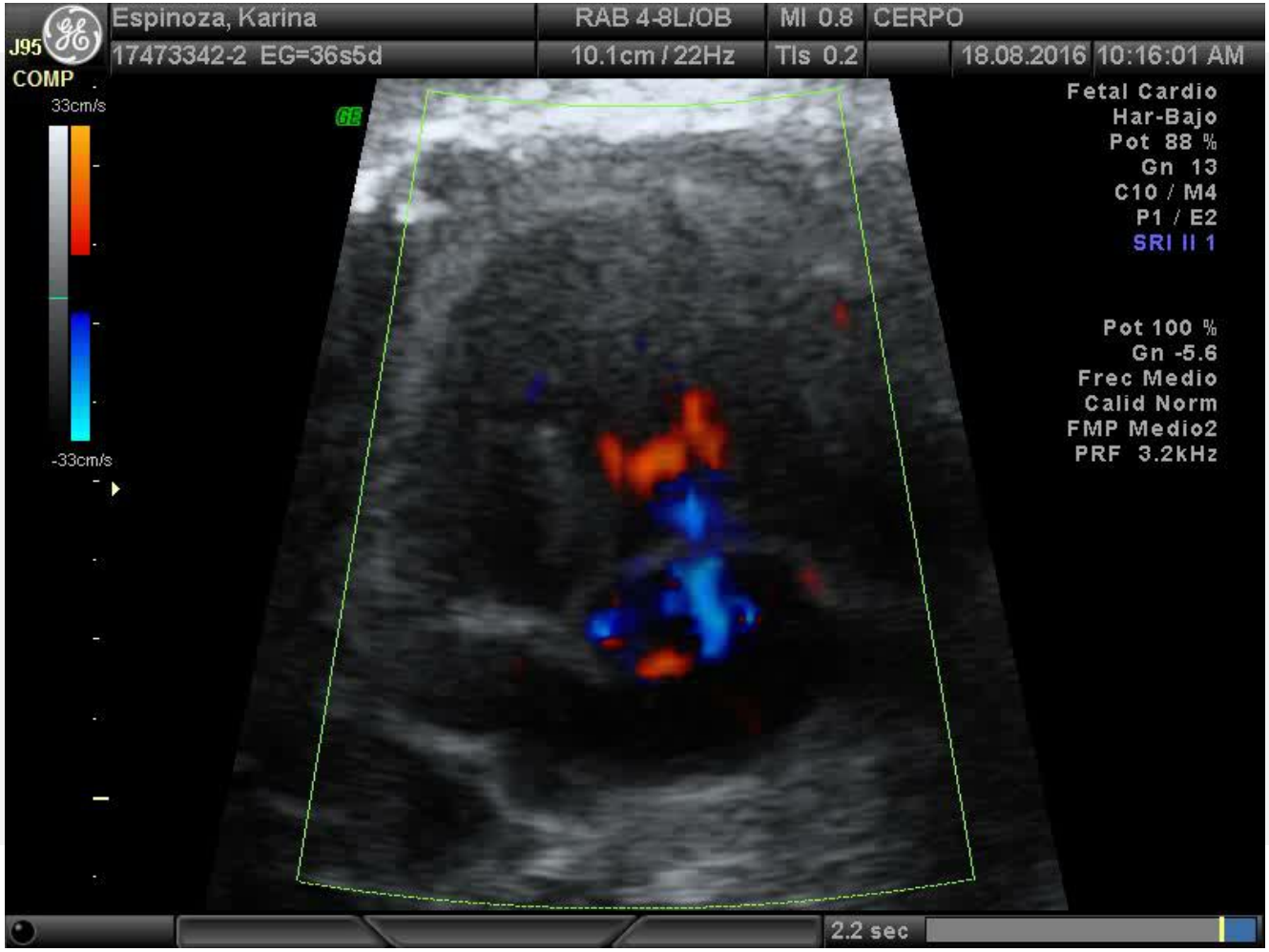

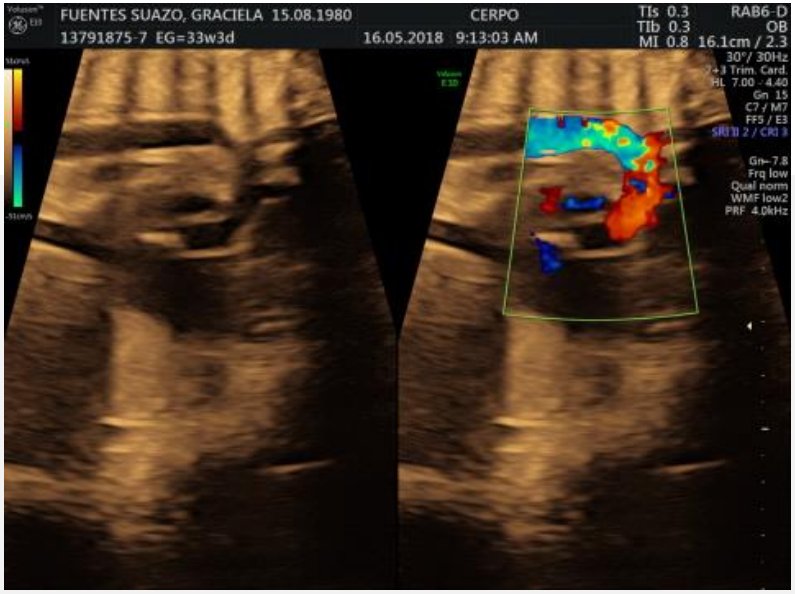

Flujo reverso en la aorta ascendente proveniente del DA

CERPO

La sangre que proviene de las venas pulmonares al AI pasa por el FO al AD pasando por el VD, que irriga la Ao descendente, ascendente, arco aórtico y circulación coronaria por medio del DA

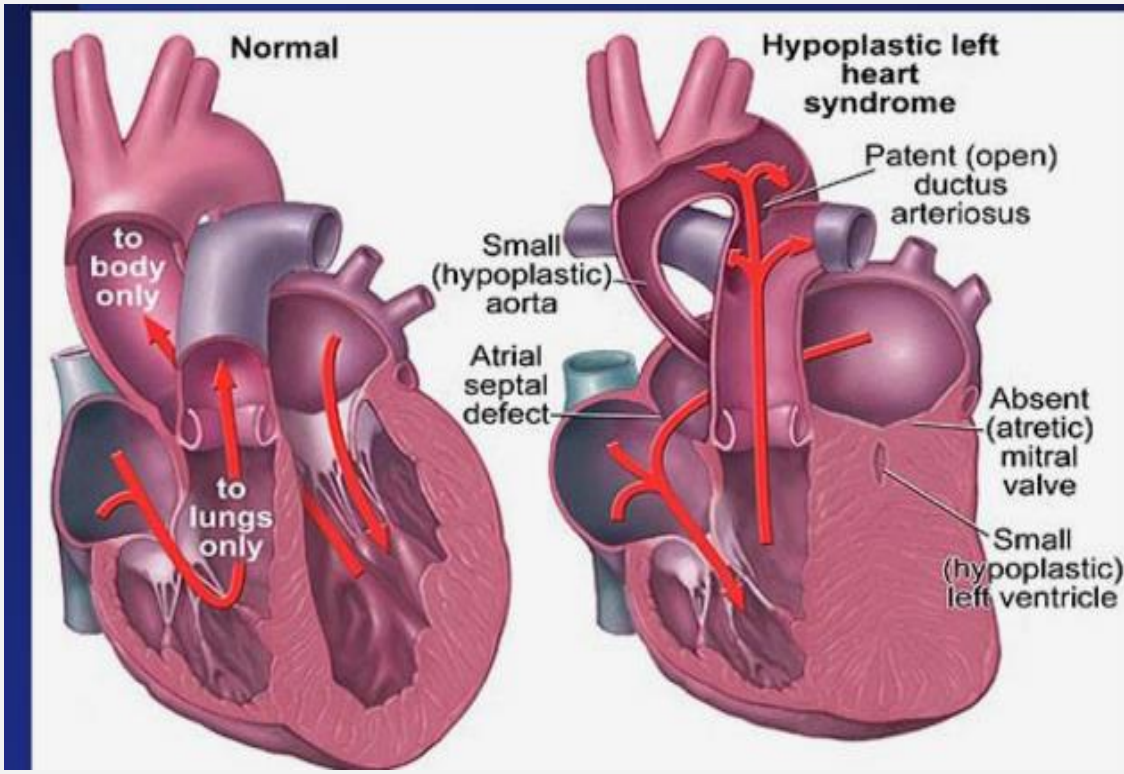

Manejo Prenatal

CERPO

- Descartar otras malformaciones
- Ofrecer estudio genético
- Información del pronostico a los padres por equipo multidisciplinar y apoyo psicológico
- Control ecográfico cada 4 semanas – descartar presencia de hidrops
- Programar parto en Santiago (centro terciario)
- Vía de parto por indicación Obstétrica
- Si FO restrictivo programar Cesárea electiva dada urgencia vital
- Contra indicado tocólisis con Indometacina por riesgo de cierre del Ductus

Manejo Post Parto

CERPO

- Infusión continua de Prostaglandina E
- Tratamiento quirúrgico con técnica de paliación por estadios
- Objetico reconstruir el tracto salida VI utilizando en VD ara que actúe como bomba que soporta circulación sistémica
- Sin tratamiento fallecen en primeras 6 semanas

CC Ductus Dependientes

CERPO

CIANOSANTES

CON FLUJO PULMONAR DISMINUIDO

TETRALOGIA DE FALLOT

- ESTENOSIS PULMONAR CRITICA
- ATRESIA PULMIOAR
- ATRESIA TRICUSPIDEA CON CIV
- SVDH
- ANOMALIA DE EBSTEIN

CON FLUJO PULMONAR AUMENTADO

- D-TGA

CON HIPOPERFUSION SISTEMICA

- ESTENOSIS AORTICA CRITICA
- COARCTACION DE AORTA
- INTERRUPCION DEL ARCO AORTICO
- SD SHONE
- SVIH

Tetralogía de Fallot

- CC conotruncal más frecuente
- Primera causa de cianosis durante la infancia por CC
- 8-12 % de las CC postnatal/ 3-7% prenatal
- Incidencia 1/1.000-2.000 NV
- 25-30% se asocian a una anomalía cromosómica

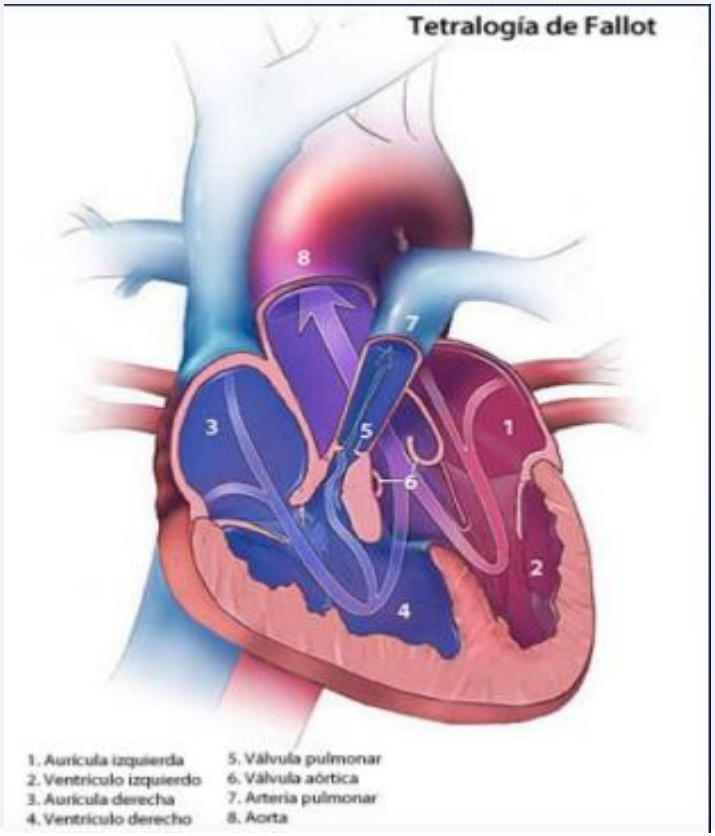

Diagnóstico

CERPO

Combinación de 4 características:

1. CIV perimembranosa
2. Dextroposición de la Aorta acalbagando en el septo interventricular
3. Obstrucción del Flujo del VD
4. Hipertrofia del VD (raro en la etapa prenatal por los Shunts presentes)

Clasificación

CERPO

3 variantes según afectación del tracto salida VD:

1. TF con estenosis en grado variable de la VP, TF Clásica (60-65%)
2. TF con atresia pulmonar (30-35%) más severa
3. TF con ausencia de VP por displasia severa (5-10%)

TF con estenosis pulmonar

- Desviación eje levocardia acentuada (> 60-90°)
- CIV subaórtica
- Aorta sale de ambos ventrículos en el corte 5 cavidades (cabalga mas de 50% en la cresta septal)

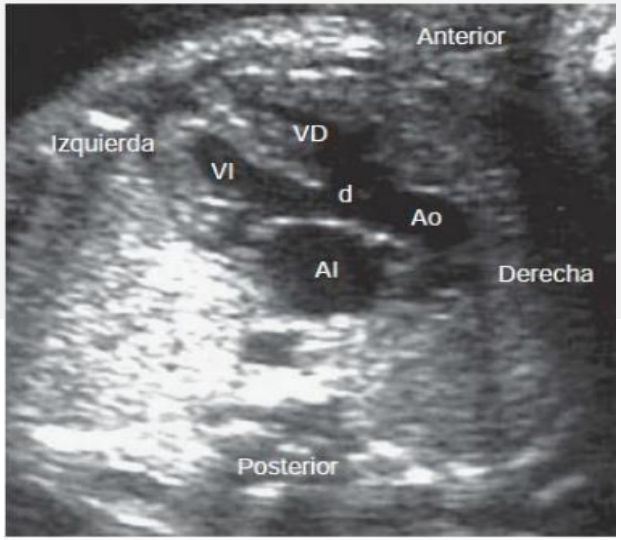

- Corte 3VT dominancia Aorta

- Atresia pulmonar perfusión retrograda por el DA

- En los casos de agenesia de velos pulmonares se ve una dilatación masiva del tronco pulmonar y ramas con flujo en vaivén al Doppler color

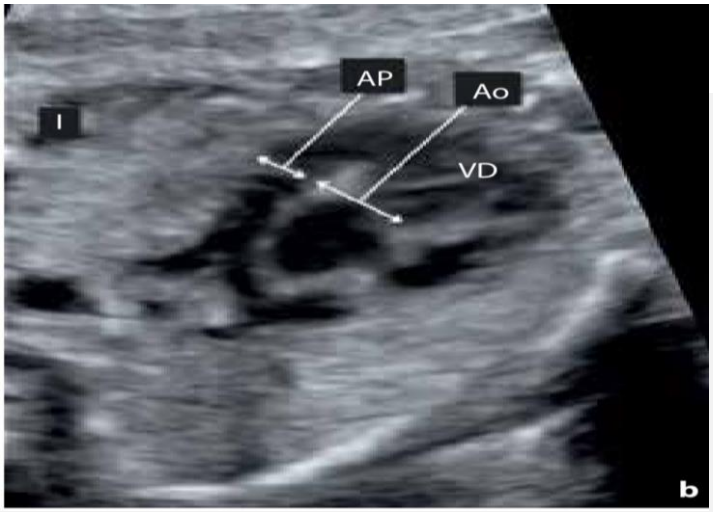

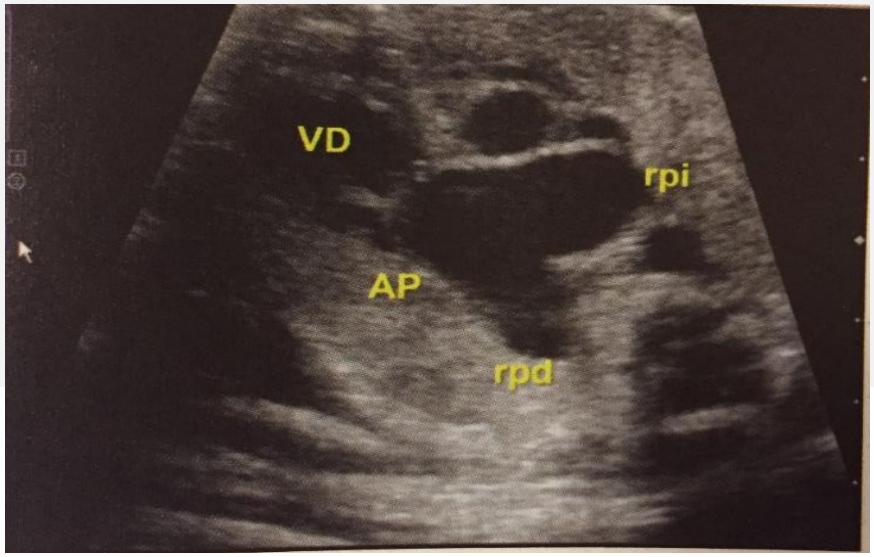

Tabla 25.1 Características distintivas de los tres subtipos de tetralogía de Fallot (TDF)

	TDF + estenosis pulmonar	TDF + atresia pulmonar	TDF + ausencia de válvula pulmonar
Vista de cuatro cámaras	Normal	Normal	VD dilatado, especialmente en la etapa tardía de la gestación
Vista de cinco cámaras	CIV + cabalgamiento de la aorta	CIV + cabalgamiento de la aorta	CIV + cabalgamiento de la aorta
Raíz aórtica	Dilatada +	Dilatada ++	Tamaño normal
Arteria pulmonar	Estrecha, flujo anterógrado	Muy estrecha, o incluso no visible; flujo retrógrado	Marcadamente dilatada con flujo de un lado a otro
Conducto arterioso	Flujo anterógrado o retrógrado En el arco aórtico derecho, el conducto arterioso es difícil de observar, ya que está por debajo del arco aórtico.	Tortuoso con perfusión retrógrada	Típicamente ausente
ACAPP	No típicas	Presentes en más del 20% de los casos	Ausentes
Pronóstico	Bueno	Reservado	Reservado
Deleción 22q11	10%-15%	20%-25%	30%-40%

ACAPP: arterias colaterales aortopulmonares principales; VD: ventrículo derecho; CIV: comunicación interventricular.

Manejo Prenatal

CERPO

- Descartar otras malformaciones, hasta 30% presentan anomalías asociadas
- Ofrecer estudio genético
- Información del pronóstico a los padres por equipo multidisciplinar y apoyo psicológico
- Control ecográfico cada 4 semanas:

✓ Descartar presencia de hidrops

✓ En la agenesia de velos es muy frecuente la progresión a cardiomegalia y dilatación de ambas ramas pulmonares con riesgo aumentado de evolución a hidrops

✓ La estenosis pulmonar puede evolucionar a hipoplasia severa del tronco y ramas pulmonares

- Programar parto en Santiago (centro terciario)
- Vía de parto por indicación Obstétrica

Manejo Quirúrgico

CERPO

- Cianosis esta relacionado con la severidad de la estenosis pulmonar
- Estenosis mínima “Falott rosado” - corrección quirúrgica se puede diferir hasta los 4-6 meses de vida
- Flujo inverso en el ductus arterioso predicen la urgencia de la Cirugía paliativa (DA dependente)
- **Cirugía Correctora**:

  Baja mortalidad (< 5%)

  Sobrevida 20-30 años 85-90%

Cirugía Correctora

CERPO

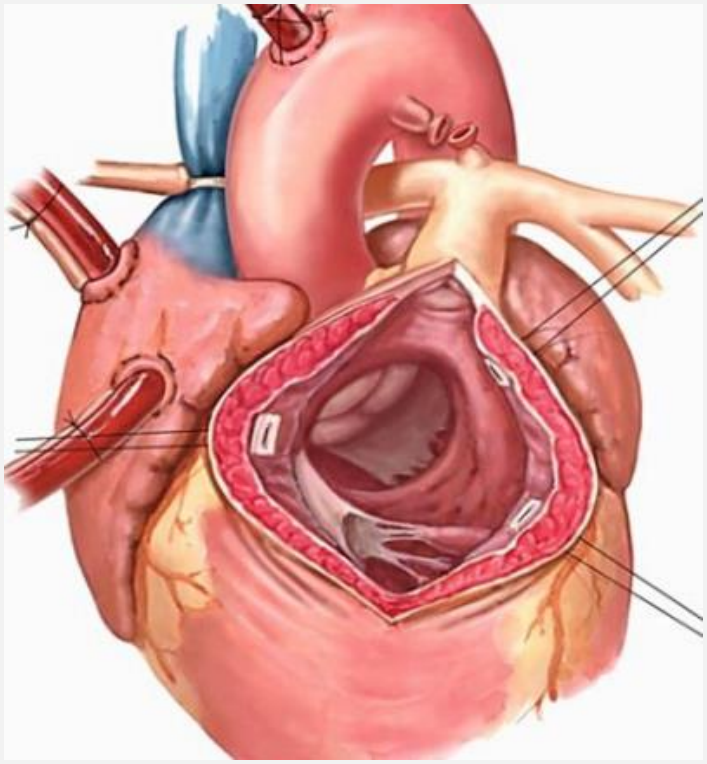

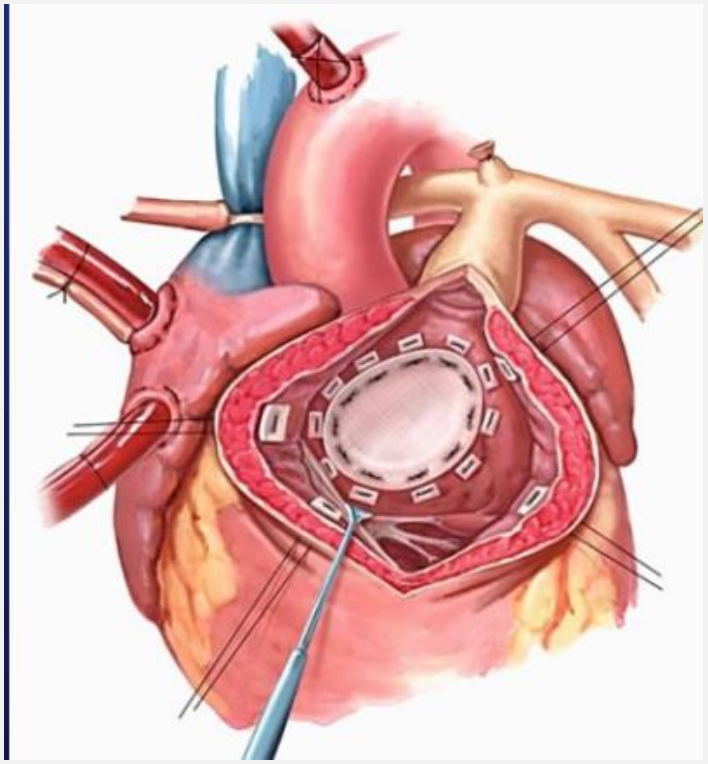

Cirugía Correctora

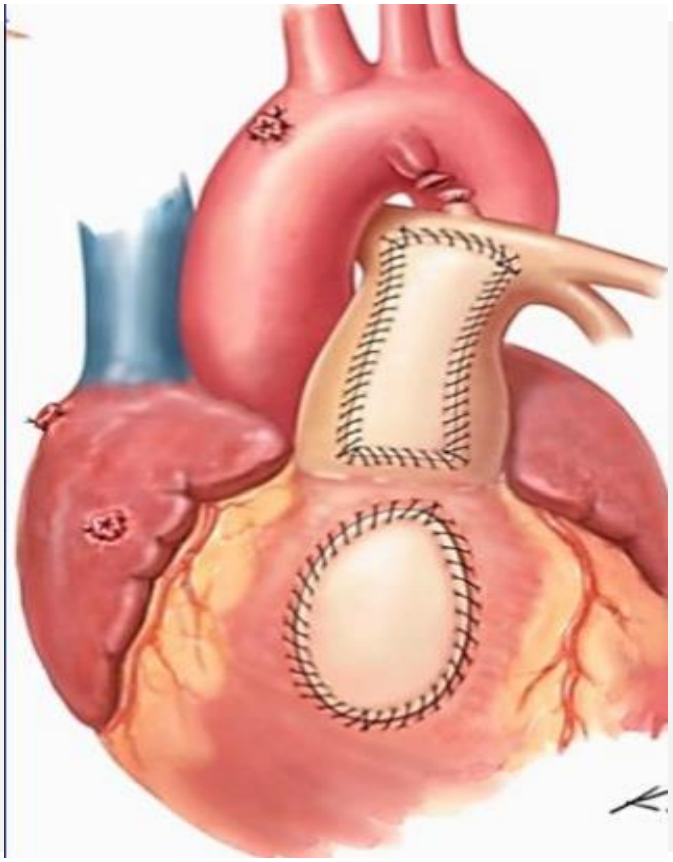

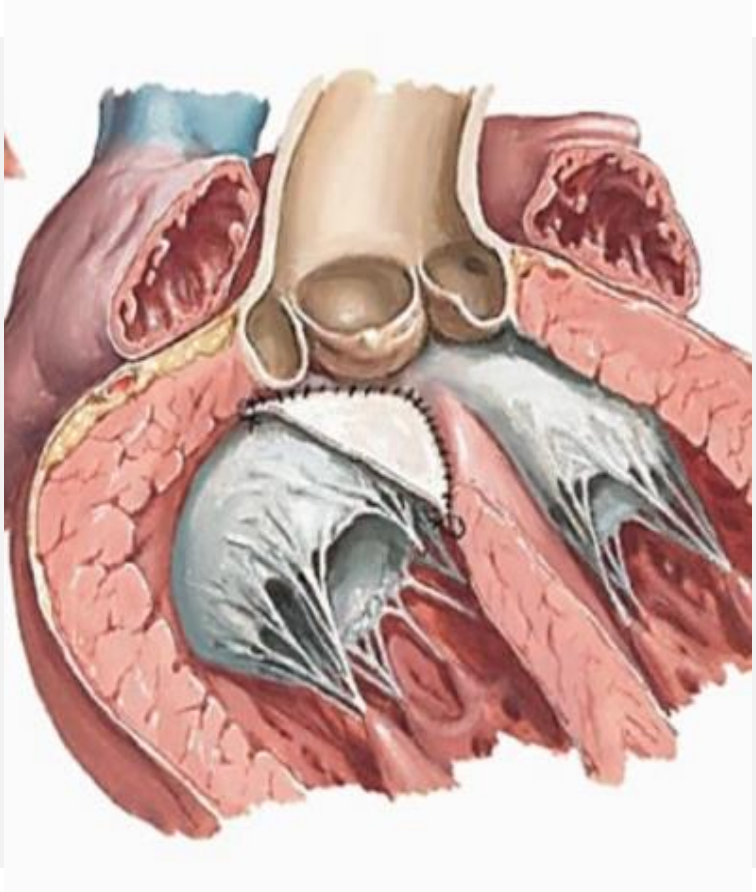

Cirugía Paliativa

CERPO

Operación Blalock-Taussing modificada

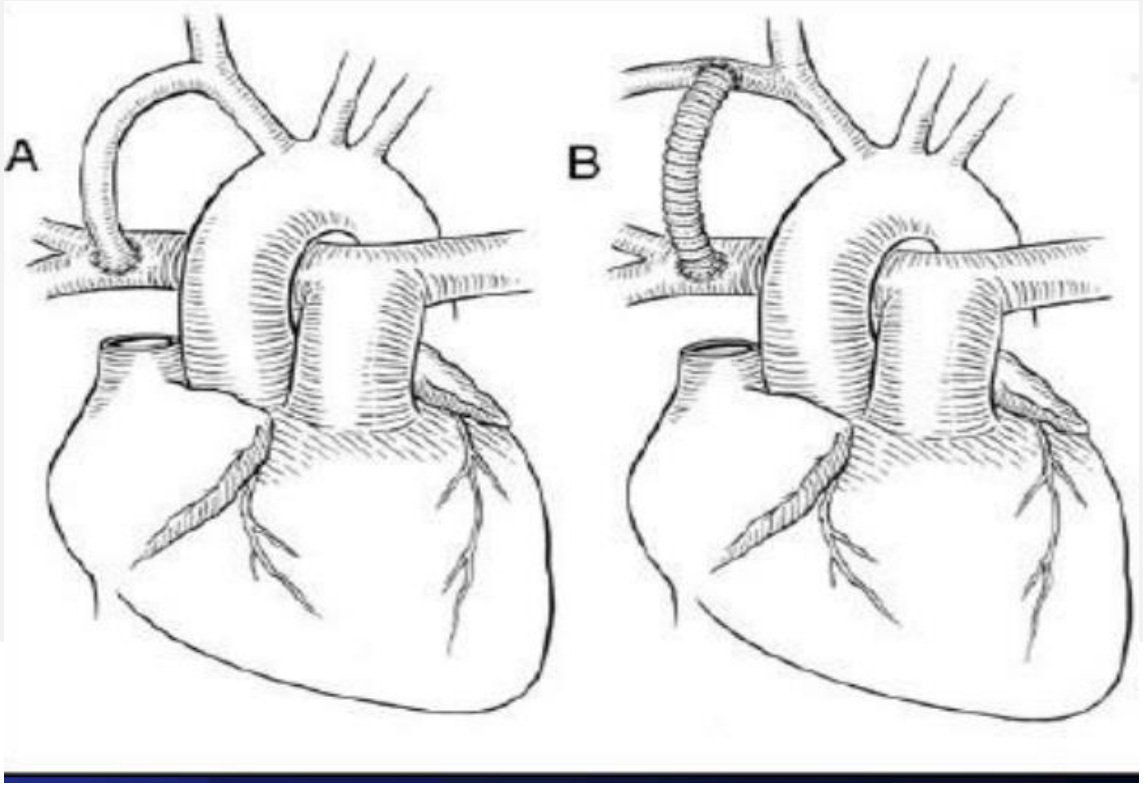

CC Ductus Dependientes

CERPO

CIANOSANTES

CON FLUJO PULMONAR DISMINUIDO

- TETRALOGIA DE FALLOT
- ESTENOSIS PULMONAR CRITICA
- ATRESIA PULMIOAR
- ATRESIA TRICUSPIDEA CON CIV
- SVDH
- ANOMALIA DE EBSTEIN GRAVE

CON FLUJO PULMONAR AUMENTADO

- D-TGA

CON HIPOPERFUSION SISTEMICA

- ESTENOSIS AORTICA CRITICA
- COARCTACION DE AORTA
- INTERRUPCION DEL ARCO AORTICO
- SD SHONE
- SVIH

Transposición de Grandes Arterias- D (Clásica o completa)

CERPO

- CC cianosante mas frecuente al nacimiento
- 5-7% CC, 1/ incidencia de 3.000-5.000 NV
- Consiste en una discordancia de los ventrículos y sus respectivas arterias: El ventrículo derecho (VD) se conecta con la aorta (Ao) y el ventrículo izquierdo (VI) con la arteria pulmonar
- Secundario a una anómala rotación conotruncal
- Hay correlación Atrio Ventricular

CERPO

Transposición de los Grandes Vasos

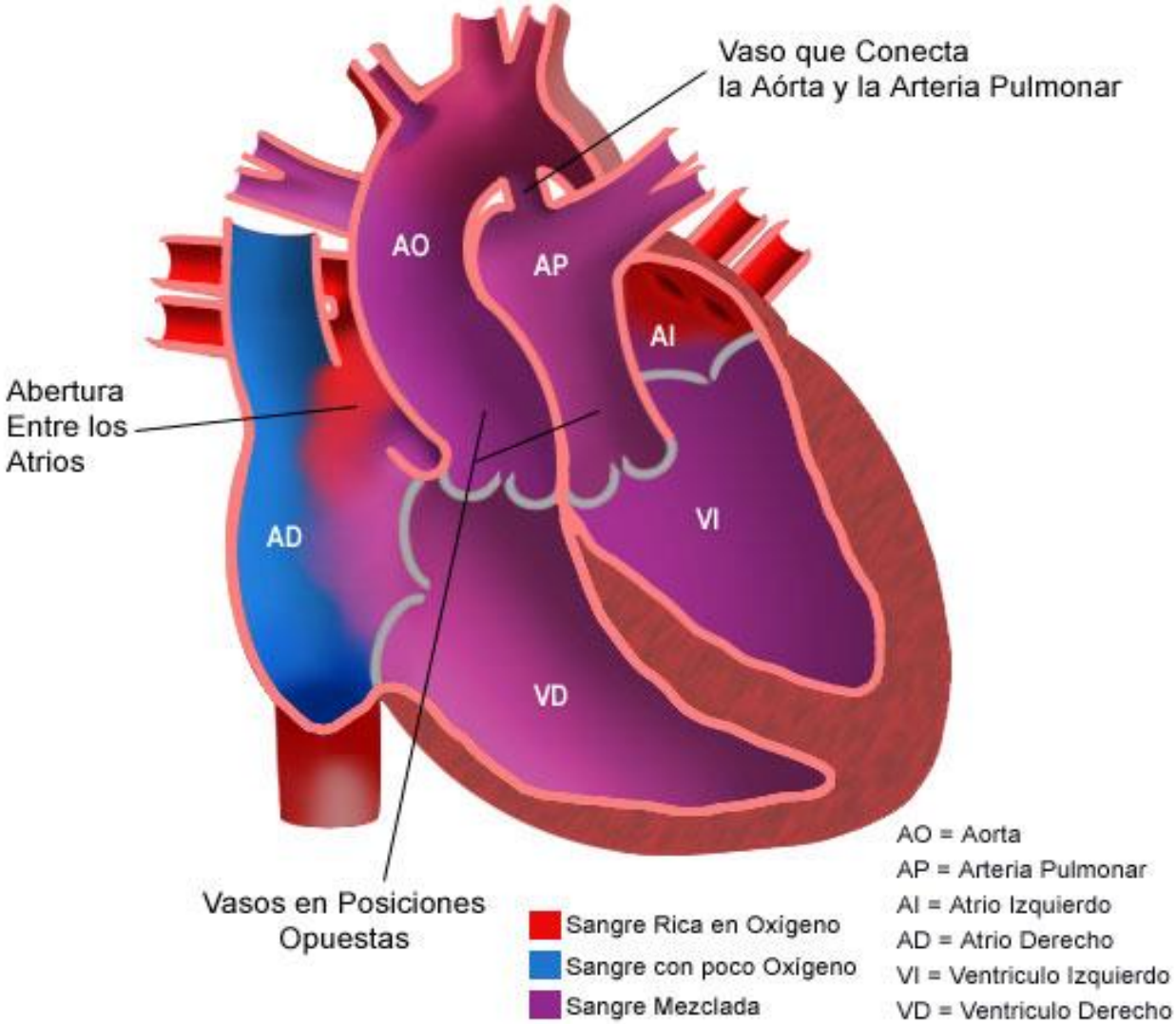

Diagnóstico

Salida de los grandes vasos en paralelo

"cañón de escopeta"

Ausencia del cruce de los grandes vasos con discordancia ventrículo arterial

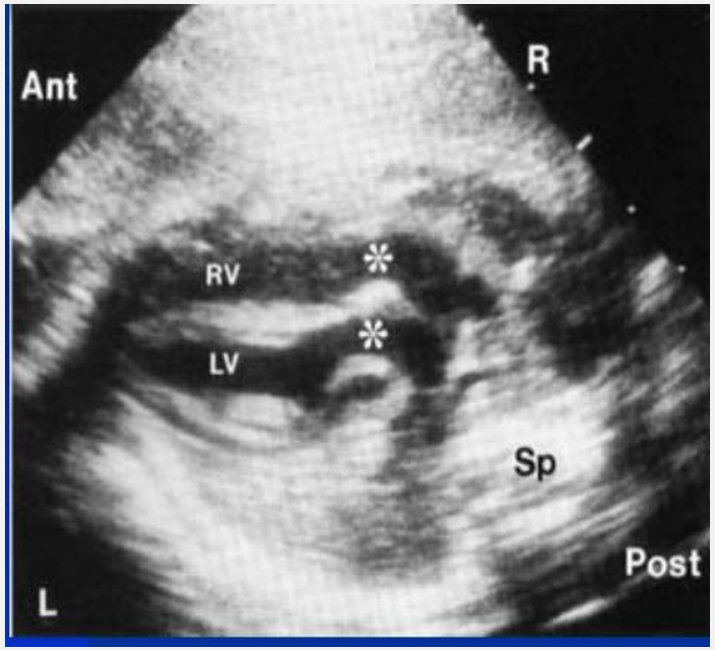

Arteria pulmonar se ramifica precozmente cera de la válvula semilunar

Troncos supraaórticos alejados de la válvula semilunar

Ausencia de la A Pulmonar en corte 3VT (situada en un plano inferior)

Manejo Prenatal

CERPO

- Descartar otras malformaciones cardiacas y extra cardíacas asociadas
- Información del pronostico a los padres por equipo multidisciplinar y apoyo psicológico
- CC bien tolerada intra útero por la permeabilidad del Ductus Arterioso
- Ofrecer estudio genético si malformaciones asociadas, los casos aislados son infrecuentes anomalías genéticas
- Control ecográfico cada 4 semanas
- Programar parto en Santiago (centro terciario)
- Vía de parto por indicación Obstétrica

Manejo Quirúrgico post natal

CERPO

- En ausencia de comunicaciones: Septostomía de Rashkind de urgencia (Creación de una CIA)
- Con CIV: Cirugía precoz Switch arterial y cierre de CIV, antes de desarrollo de HTTP
- En casos con estenosis AP y CIV: Septostomía atrial previo a reparación definitiva.
- Operación de Rastelli o REV, si válvula pulmonar muy deteriorada

Operación de Rastelli

- Conecta el ventrículo derecho con la arteria pulmonar, saltándose la EP, con un conducto valvulado
- Mortalidad reportada 19%

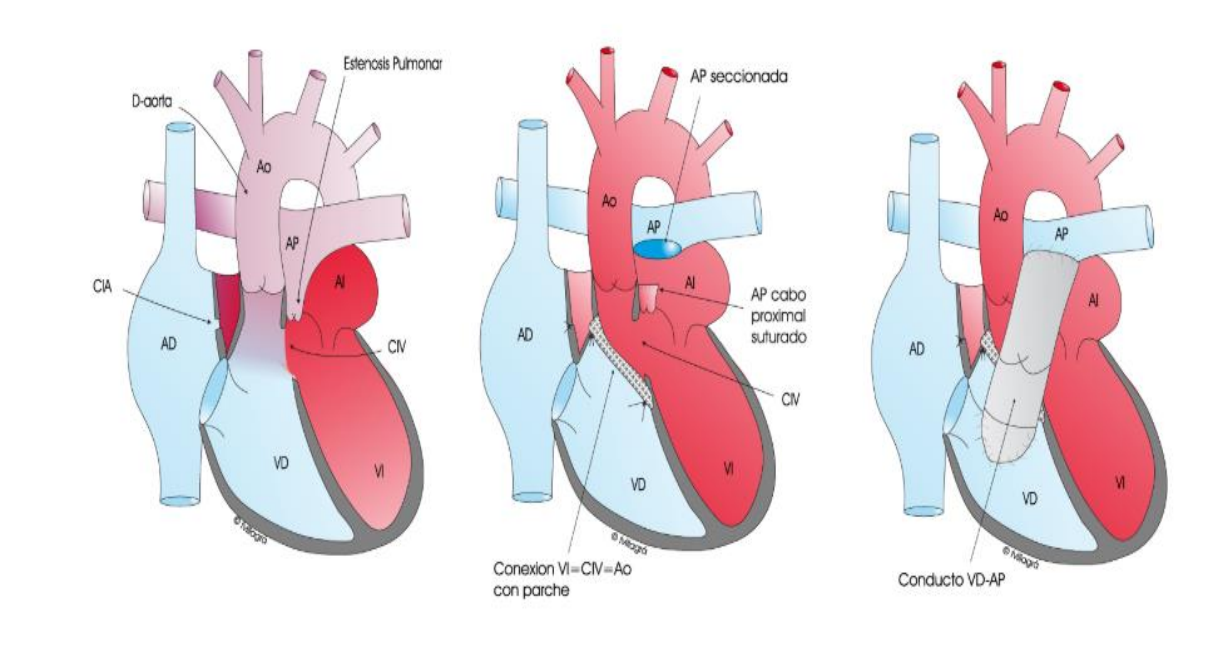

Manejo Quirúrgico post natal

- Op. de Jatene o Switch Arterial
- TGA completa, simple (Mortalidad 8%)
- Se cortan arterias al mismo nivel y se re-suturan en lugares correctos, con reposición de coronarias en neo-aorta.
- HLCM: N=152, sobrevida 96- 98%

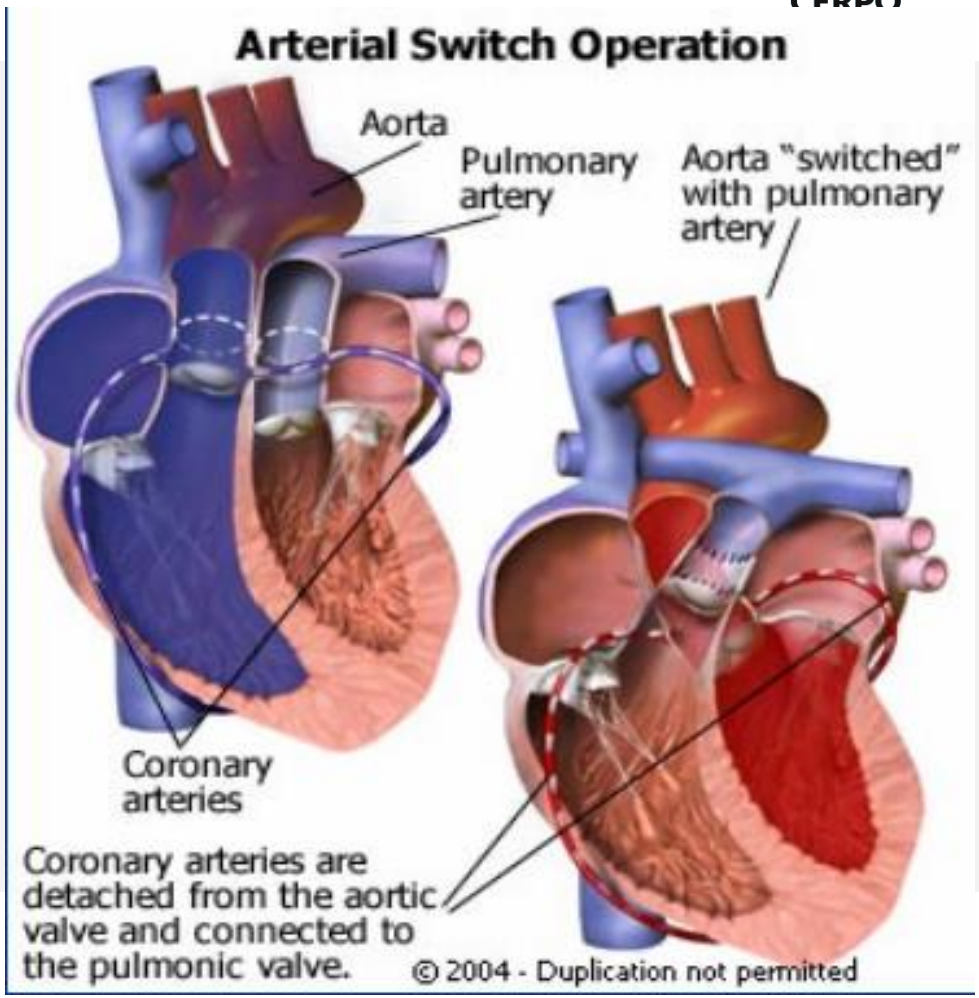

Manejo Post Natal en CC ductus dependientes

CERPO

- Prostaglandina E1
- dosis carga: 0.1-0.2 microgramos/kg
- dosis mantenimiento: 0.03-0.05 microgramos/kg/min
- Manejo según respuesta clínica (oxigenación)
- Efectos colaterales: apneas, hipotensión sistémica, fiebre etc
- Traslado a Centro de Referencia para manejo quirúrgico post estabilización clínica

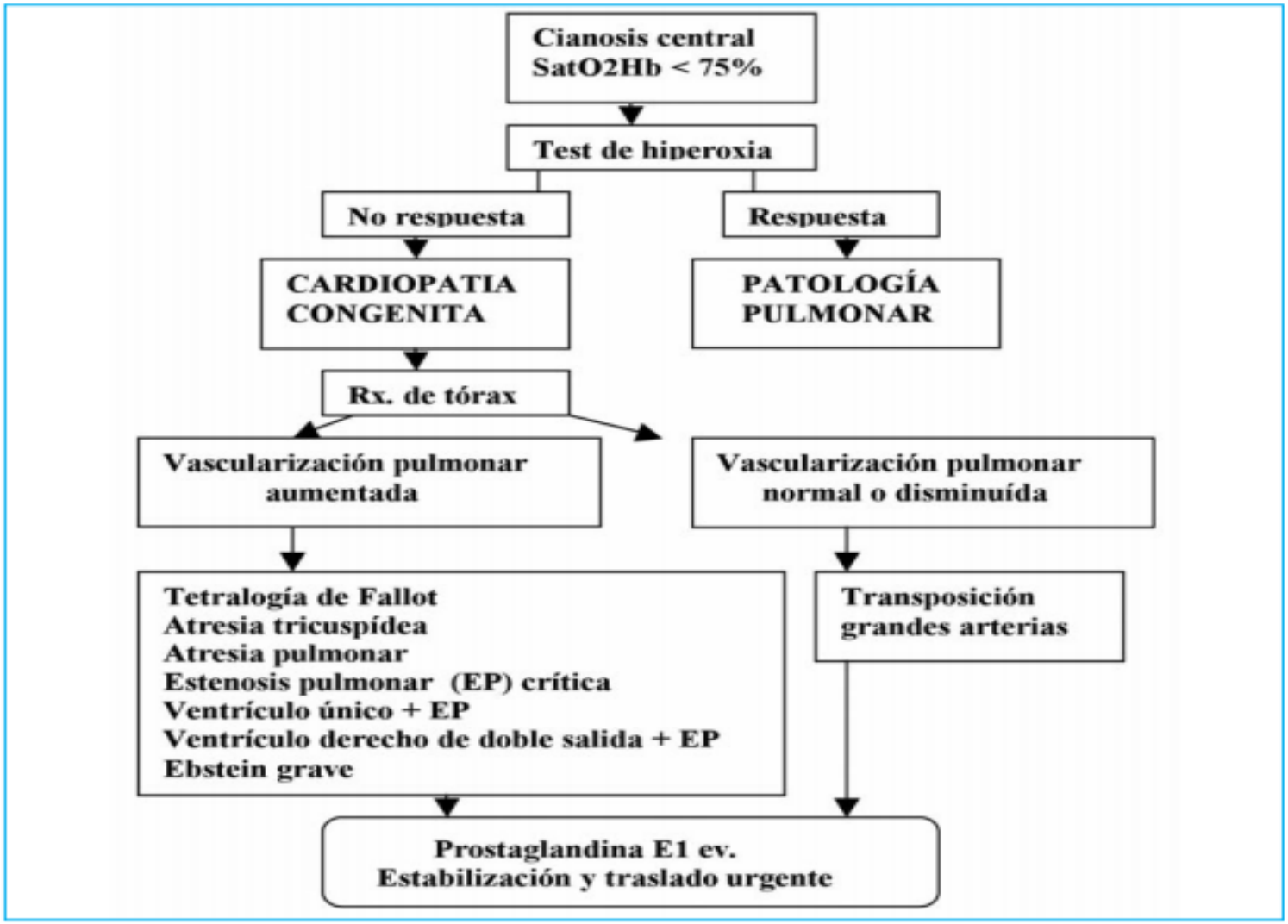

Figura 1. Cardiopatías congénitas cianógenas

CERPO

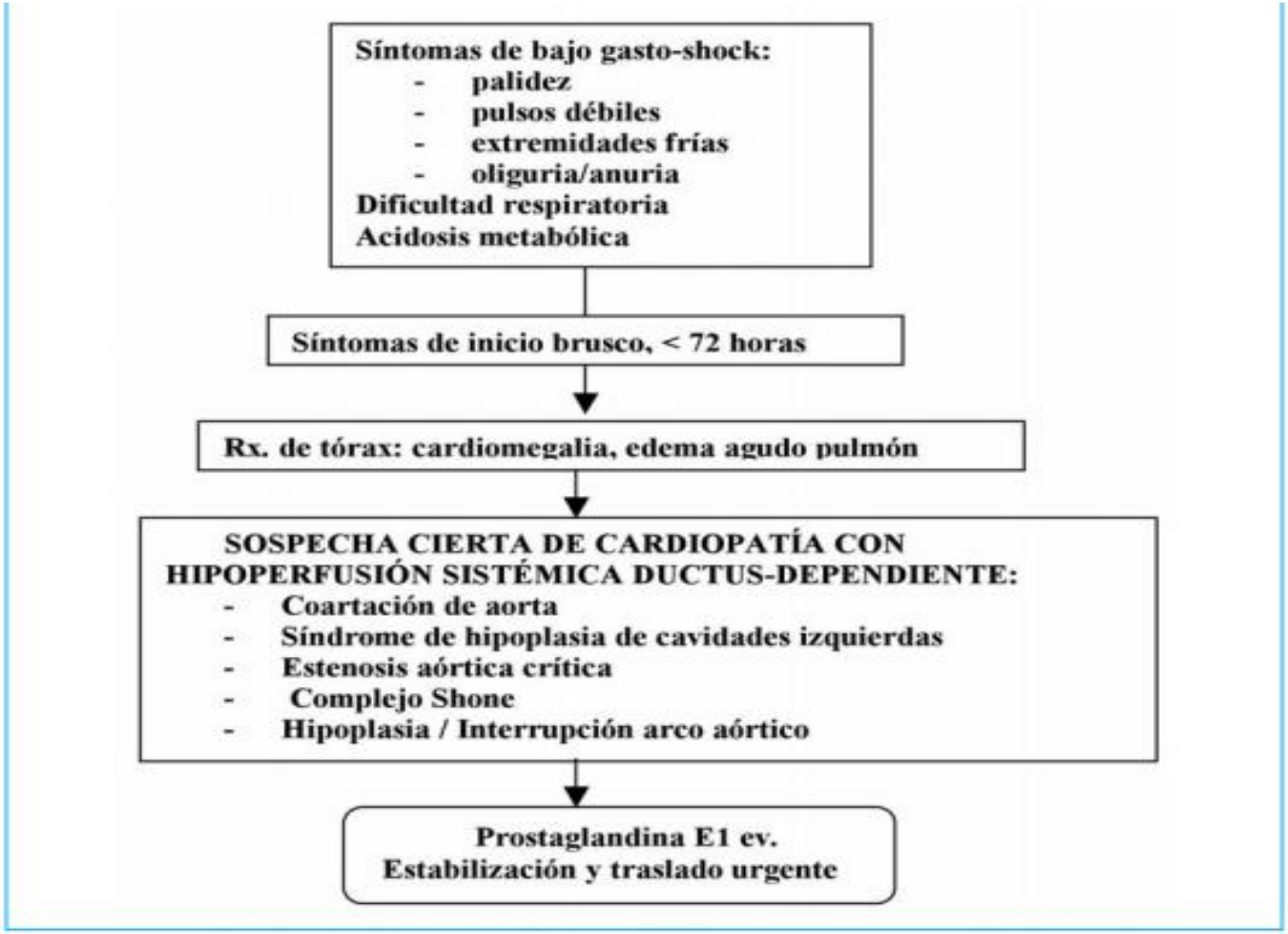

Figura 2. Cardiopatías congénitas con bajo gasto

Conclusiones

CERPO

- El diagnóstico prenatal permite un mejor manejo obstétrico
- Mayores oportunidades al recién nacido
- Preparación y apoyo a los padres
- Decidir el traslado de la embarazada a un centro terciario
- Planificar el tipo de parto
- Permite al neonatólogo estar preparado para un manejo minutado de la circulación transicional sin necesidad de test hiperoxia
- Decidir la necesidad de soporte ventilatorio y circulatorio

Galindo Gratacos Martinez, Cardiologia Fetal 2015

CERPO

- Hay evidencia que los fetos con diagnóstico prenatal tienen mejor pronóstico neurológico
- Previne deterioro clínico previo a la cirugía
- Evita muertes sin diagnóstico
- Menor dosis de Prostaglandinas y menos uso de drogas vasoactivas
- Disminuye la morbimortalidad post quirúrgica en las CC graves

Galindo Gratacos Martinez, Cardiologia Fetal 2015

CERPO

Gracias