

CERPO

Centro de Referencia Perinatal Oriente

Facultad de Medicina, Universidad de Chile



Seminario N°2

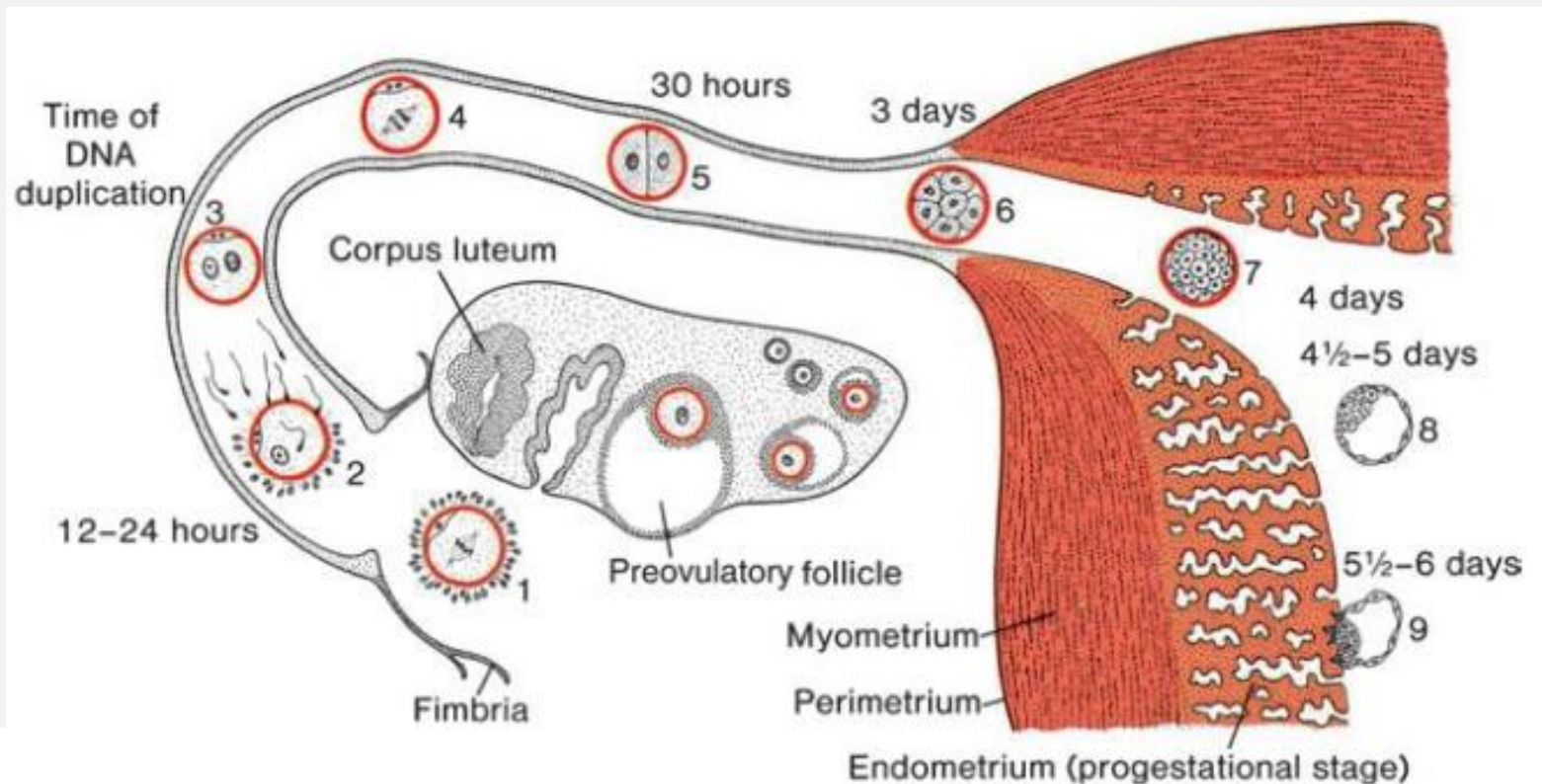
Desarrollo morfológico I

Dra. Paulina Ortega Caballero

Dr. Daniel Martín Navarrete, Dr. Juan Guillermo
Rodríguez Aris, Dra. Susana Aguilera, Dra. Daniela
Cisternas, Dr. Rodrigo Terra, Dr. Sergio de la Fuente

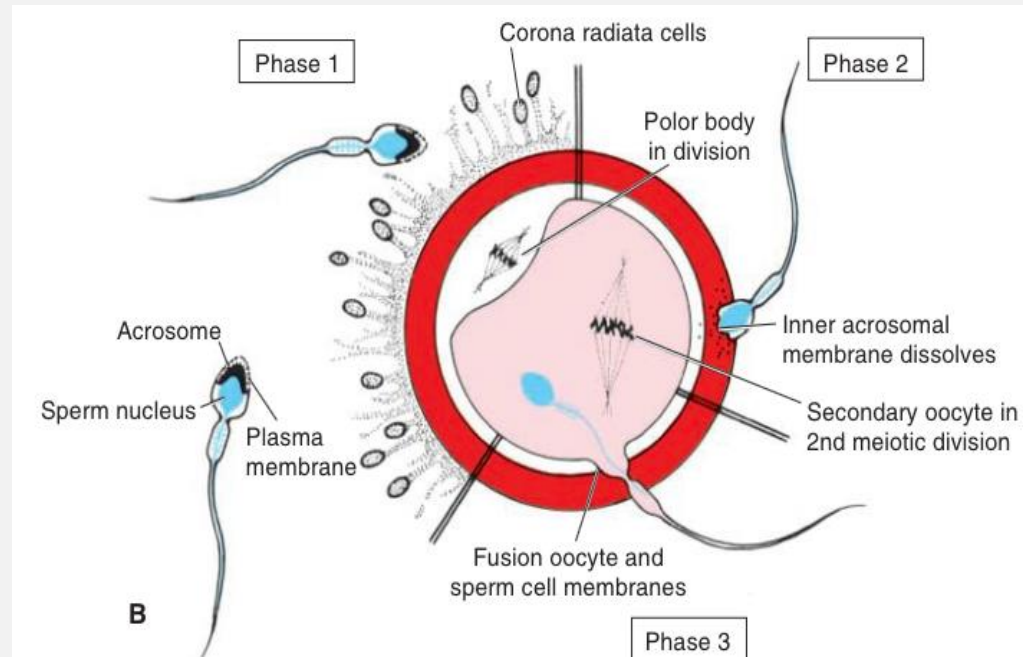
Agosto 2020

Semana 1: De la ovulación a la implantación



Fecundación

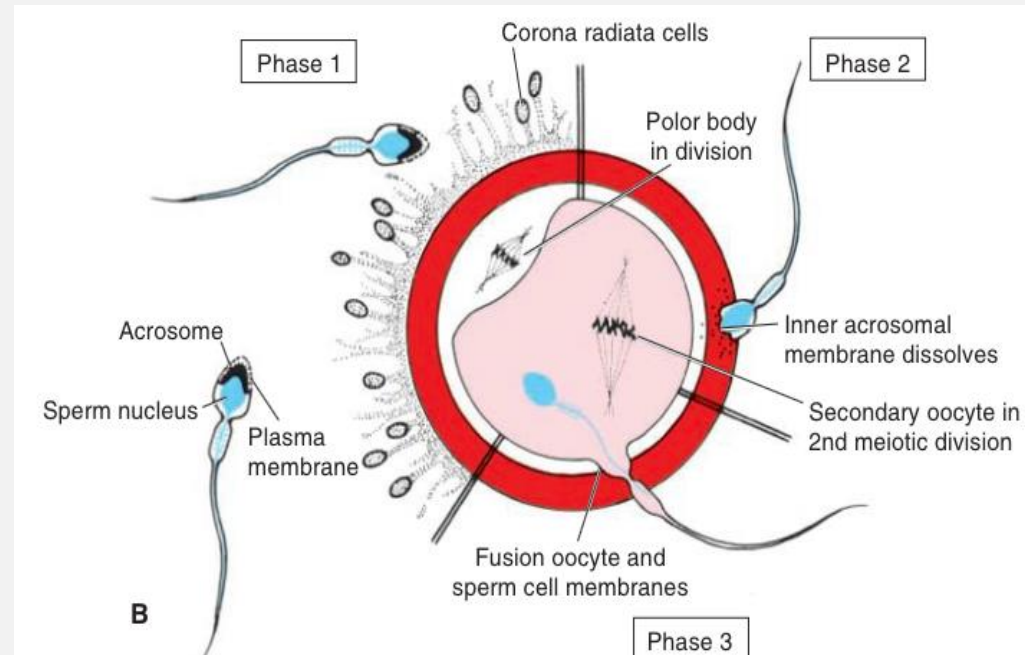
- Fase 1: penetración de la corona radiada.



Fecundación

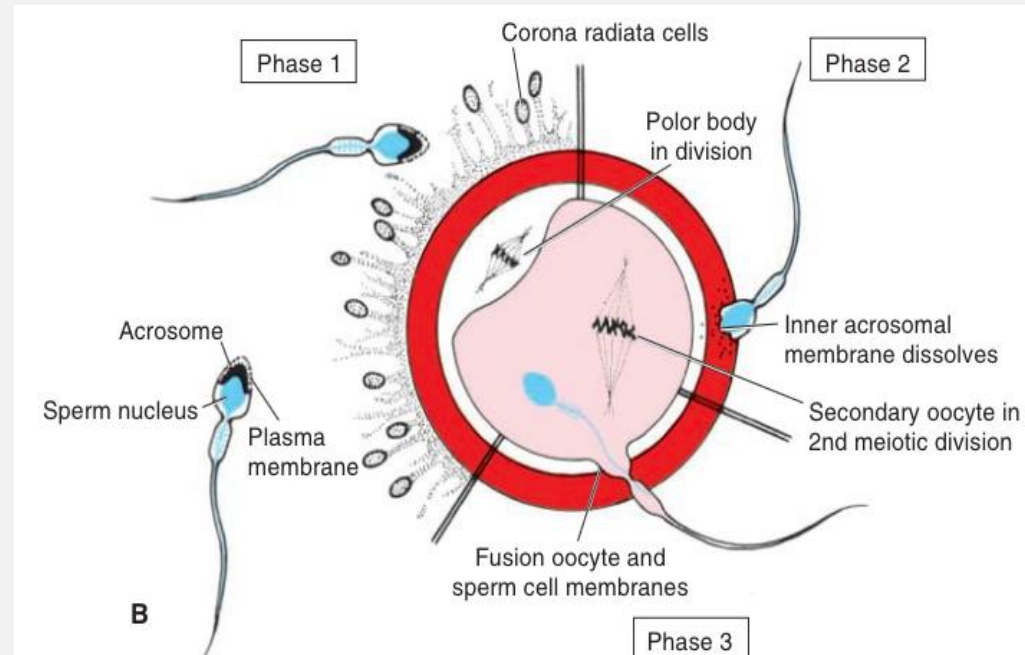


- **Fase 2: penetración de la zona pelúcida.**
 - Reacción acrosómica: inducida por proteínas de la zona, liberación de enzimas del espermatozoide (acrosina y tripsina) para la penetración.
 - Reacción de la zona: liberación de gránulos corticales, evitan fecundación por otros espermatozoides.



Fecundación

- **Fase 3: fusión entre las membranas celulares del ovocito y del espermatozoide.**



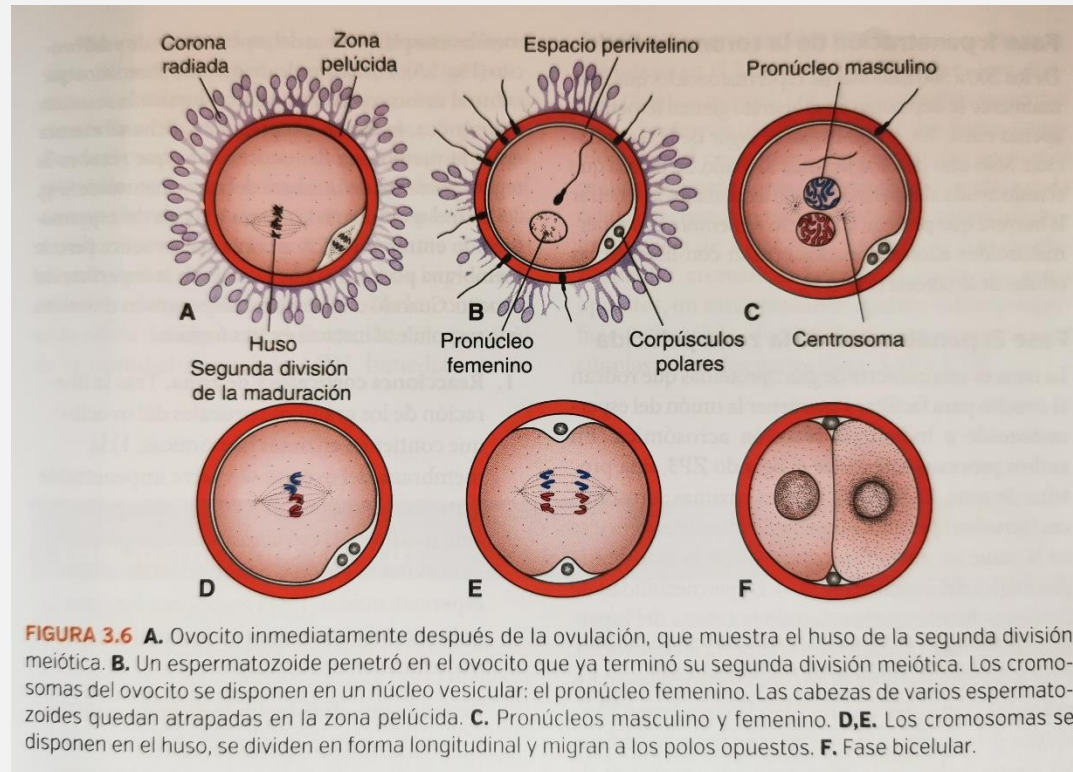
Fecundación



- Cuando el espermatozoide entra al ovocito, éste responde al instante de 3 formas:
 1. Reacciones corticales y de zona.
 - Membrana ovocitaria y zona pelúcida impenetrable, evitan poliespermia.
 2. Reanudación de la segunda división meiótica.
 - Segundo corpúsculo polar + Ovocito definitivo.
 - Pronúcleo femenino (22 cromosomas + X)
 3. Activación metabólica del ovocito.

Fecundación

- Unión de pronúcleos femenino y masculino.
- Espermatozoide pierde su cola.
- Ambos pronúcleos haploides replican su DNA para un correcto desarrollo del cigoto bicelular.



Fecundación



- Resultados:
 1. Restablecimiento del número **diploide** de cromosomas (mitad materna y otra paterna)
 2. Determinación del **sexo** (cromosoma X materno, cromosoma X o Y paterno)
 3. Inicio de la **segmentación...**

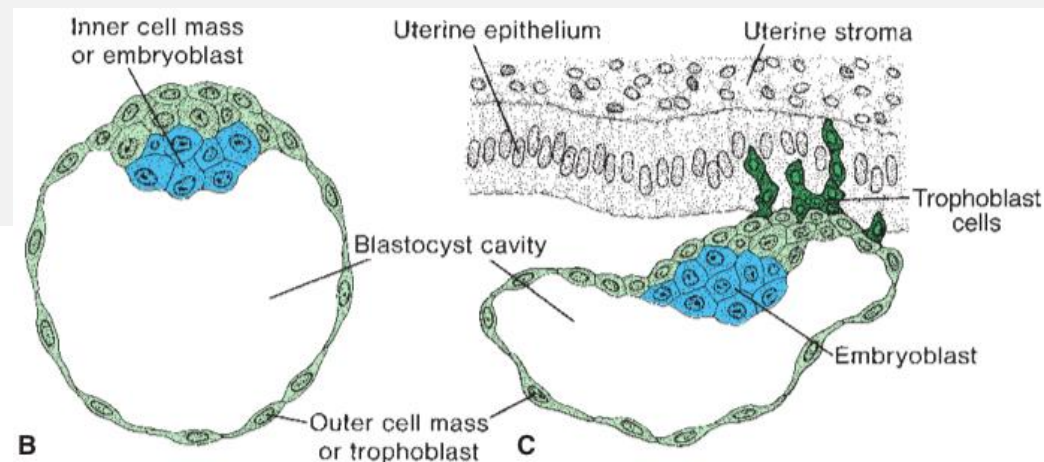
Segmentación



- Son divisiones mitóticas que aumentan progresivamente número de células, cada vez más pequeñas → **Blastómeros**:
 - 1era y 2da división = 2 y 4 blastómeros → Uniones laxas
 - 3era división: 8 blastómeros → **Compactación** (máximo contacto por uniones gap)
 - 4ta división: 16 blastómeros → **Mórula**:
 - Masa celular externa
 - Masa celular interna

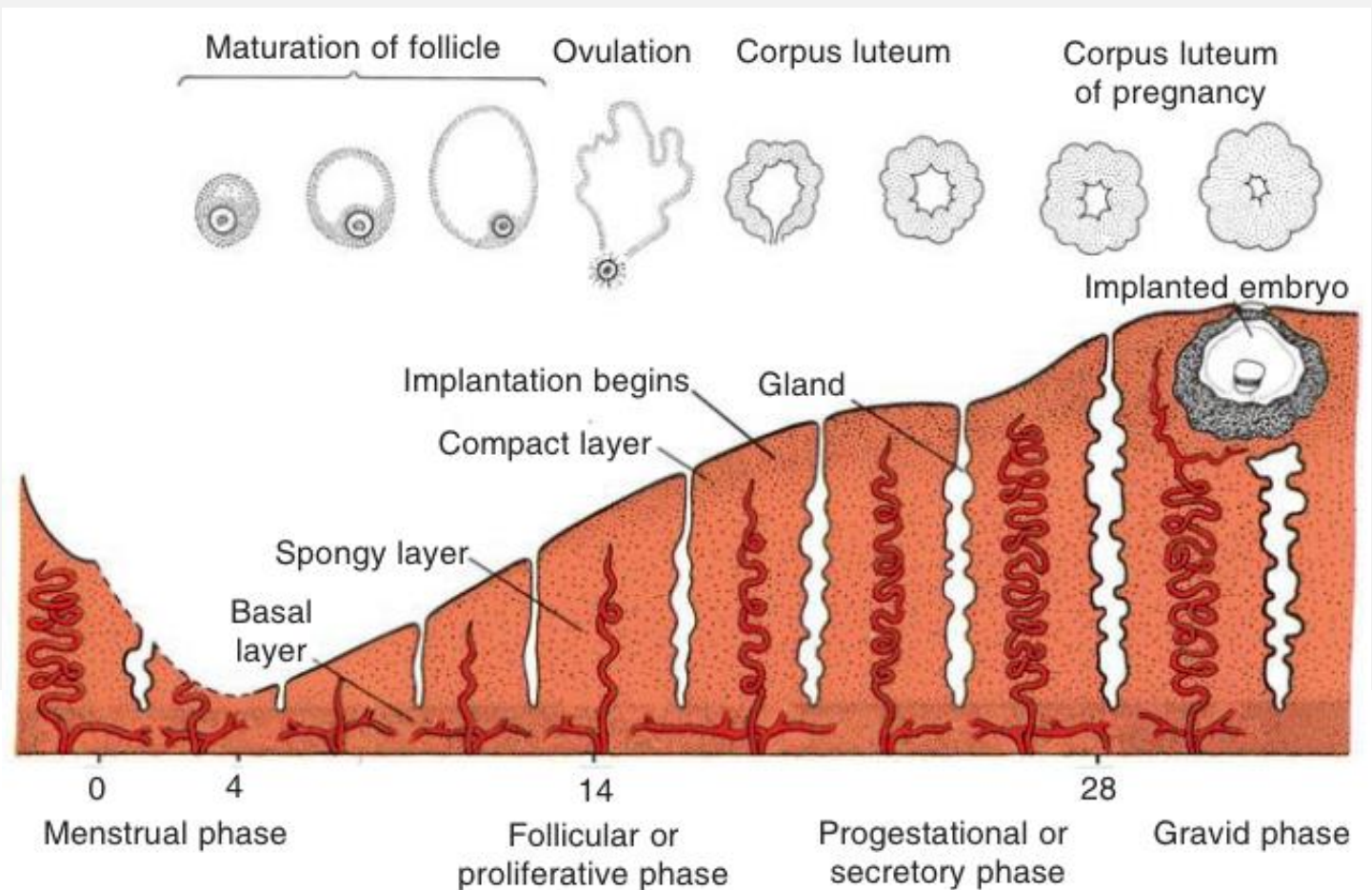
Formación de Blastocisto

- Mórula ingresa a la cavidad endometrial.
- Blastocisto (día 5)
 - Blastocelo (líquido penetra hacia la masa celular interna y confluye)
 - Embrioblasto (masa celular interna, en un polo)
 - Trofoblasto (masa celular externa aplanada formando un epitelio)



Implantación

- Fase secretora (capa compacta, esponjosa y basal)

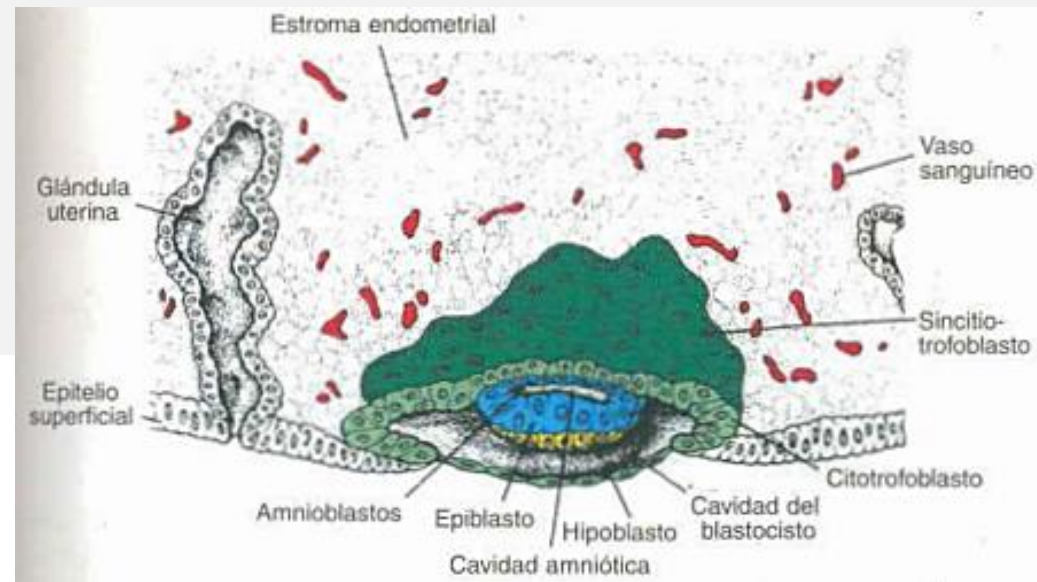


Semana 2:

Disco germinativo bilaminar



- Trofoblasto:
 - Citotrofoblasto (interna mononucleada)
 - Sinciciotrofoblasto (externa multinucleada sin límites claros)



Semana 2:

Disco germinativo bilaminar



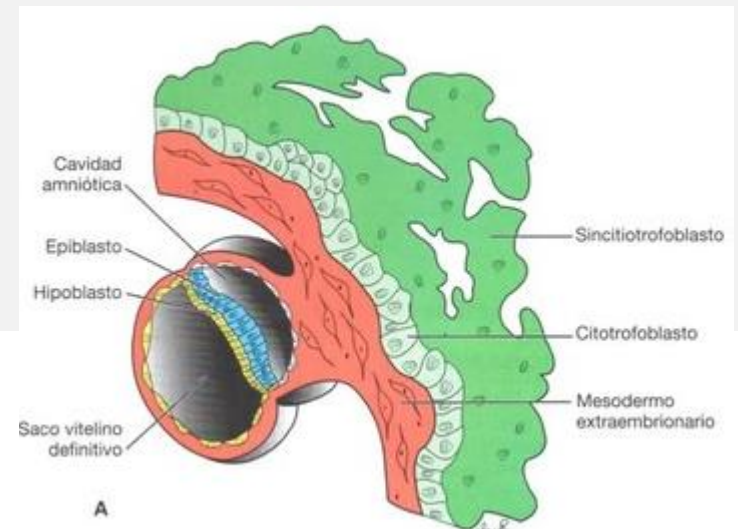
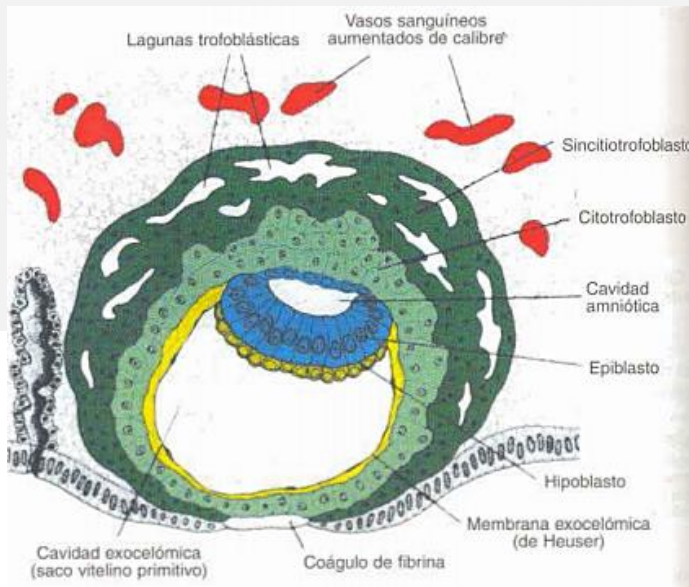
- Columnas celulares del citotrofoblasto penetran el sincicio → vellosidades primarias.
- Lagunas en el sinciciotrofoblasto, erosionan los sinusoides maternos, sangre materna ingresa a la red → circulación útero-placentaria.

Semana 2:

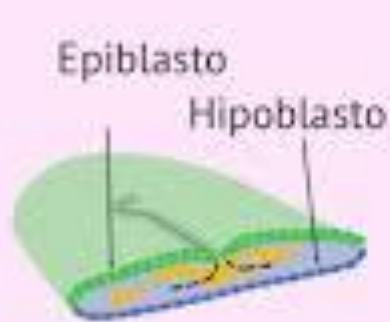
Disco germinativo bilaminar



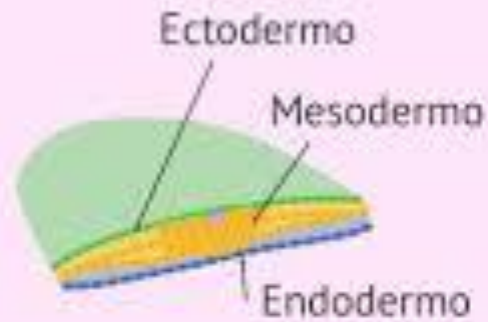
- Embrioblasto → 2 capas (disco bilaminar):
 - Epiblasto
 - Hipoblasto
- 2 cavidades: amniótica (dentro de epiblasto) y saco vitelino primitivo (dentro de hipoblasto)



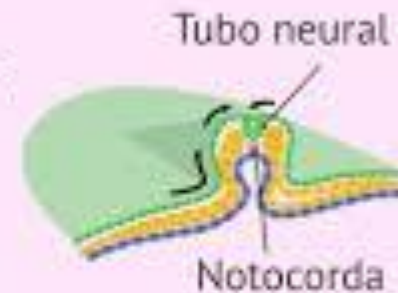
Semana 3: Disco germinativo trilaminar



Disco embrionario
bilaminar



Disco embrionario
trilaminar

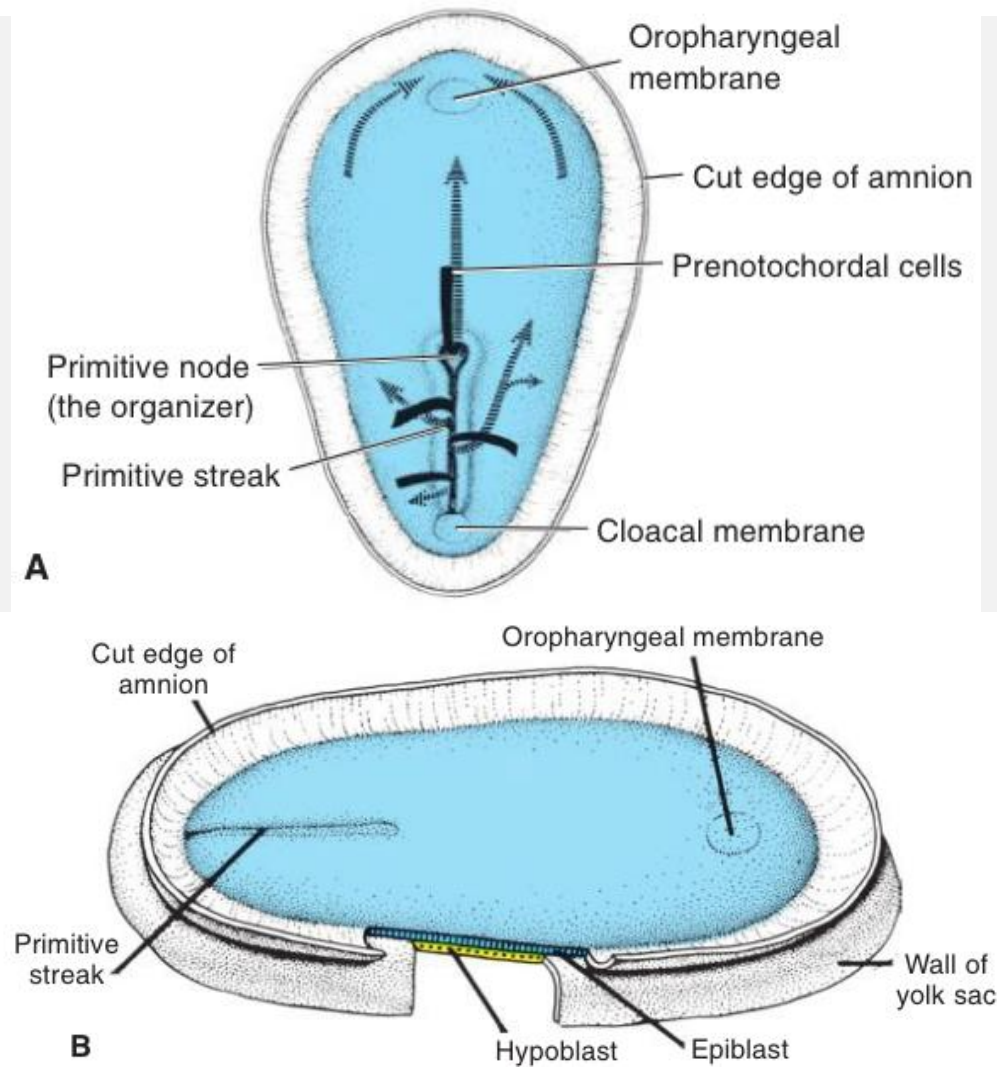


Inicio
organogénesis

Semana 3: Disco germinativo trilaminar



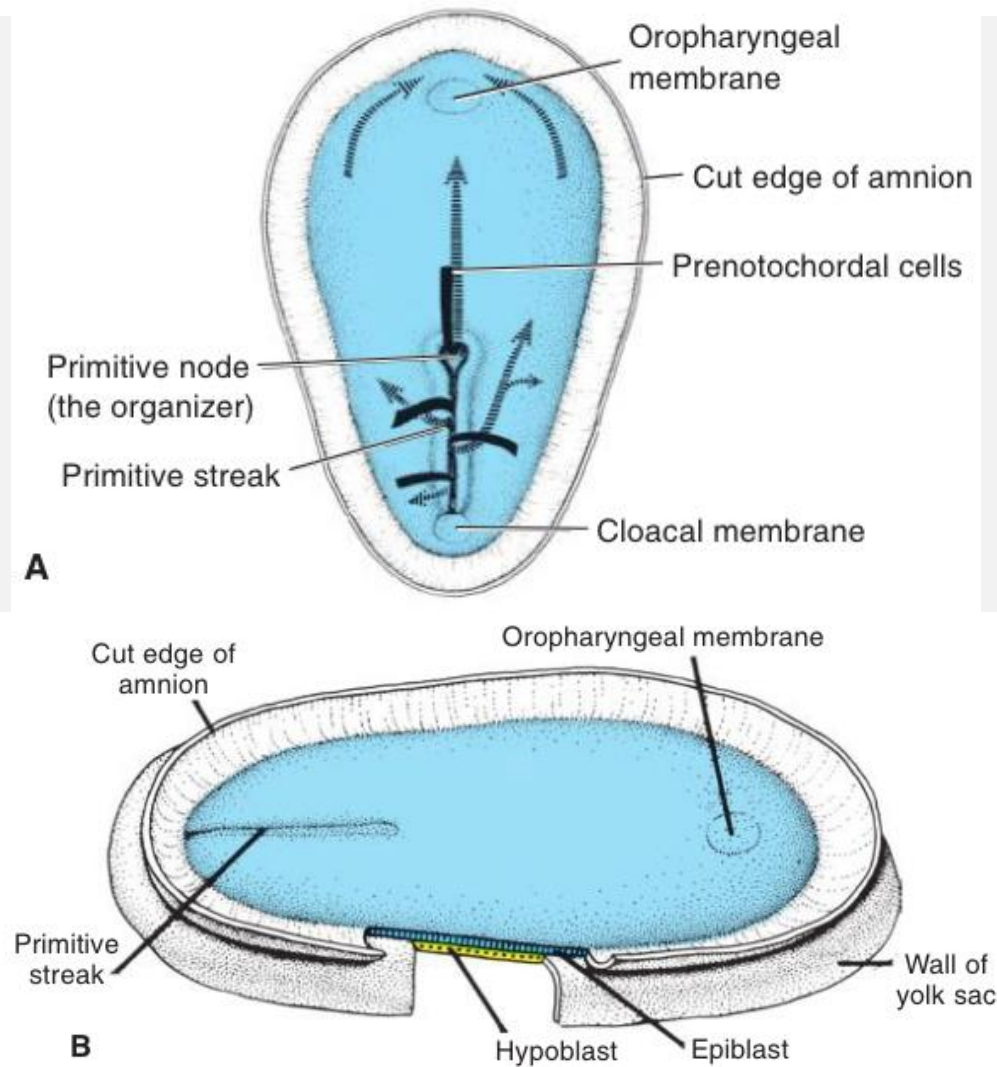
- Ocurre el proceso de **gastrulación** desde cefálico a caudal.



Semana 3: Gastrulación



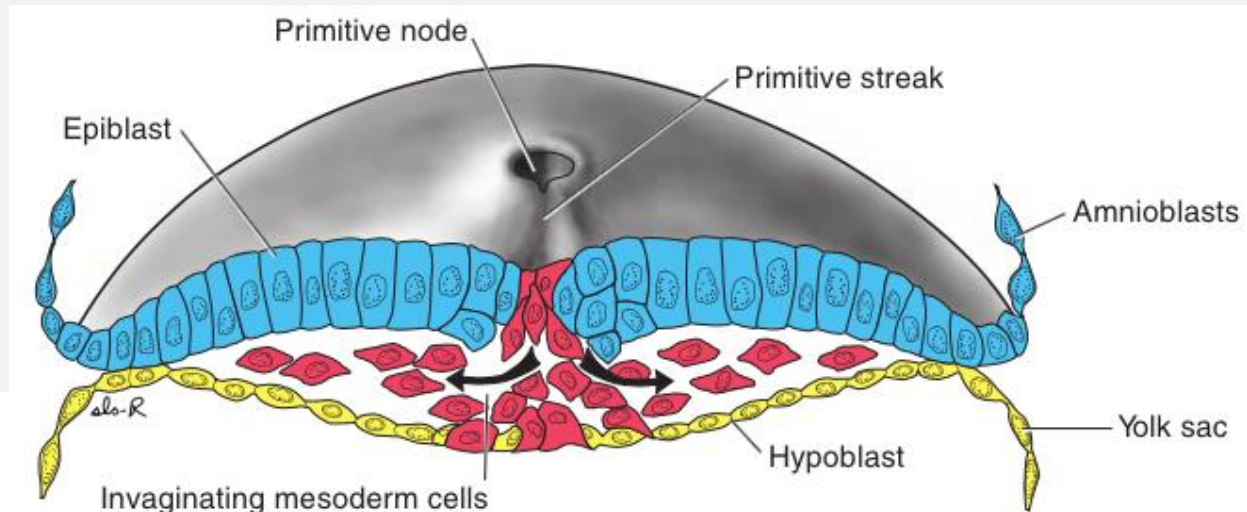
- Aparición de Línea primitiva y Nódulo primitivo (extremo cefálico):
 - Invaginación de las células epiblasticas.
- Células prenotocordales invaginan en nódulo primitivo, avanzan cranealmente en la línea media hasta llegar a la placa precordial.



Semana 3: Gastrulación



- Epiblasto da origen a 3 capas germinales:
 - Endodermo.
 - Mesodermo.
 - Ectodermo (células que no migran, permanecen en epiblasto)

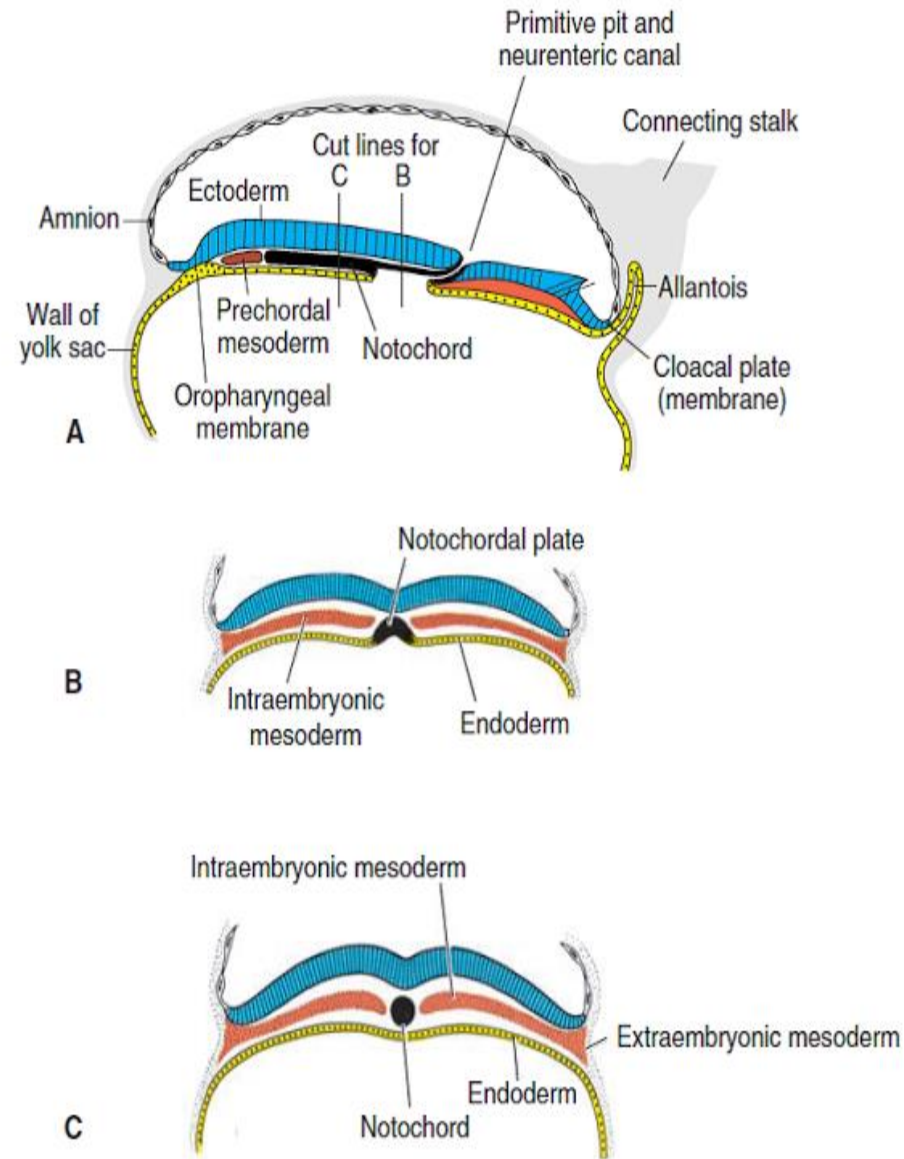


- Células prenotocordales se intercalan con hipoblasto en la línea media → 2 capas celulares → **Placa notocordal.**

- Hipoblasto se reemplaza por endodermo y las células de placa notocordal proliferan y se separan del endodermo →

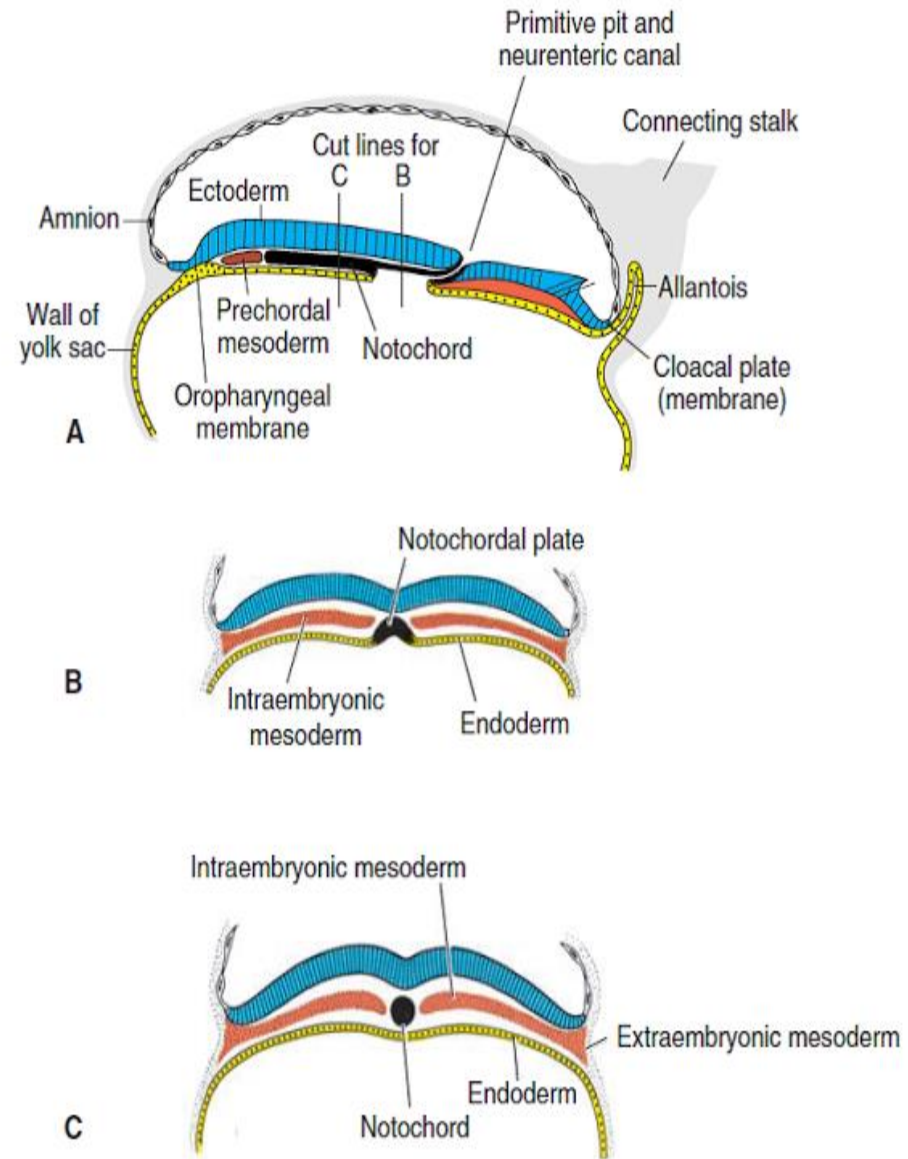
Notocorda definitiva:

- Es un cordón sólido que transcurre por debajo del tubo neural y es la base para inducir el esqueleto axial.



- Membrana cloacal aparece en extremo distal disco embrionario.

- La pared posterior del saco vitelino se extiende como un divertículo hacia la cloaca → Alantoides.



Semanas 3 a 8: Período embrionario

- Plegamiento longitudinal y transversal.
- Las 3 capas germinales dan origen sus propios tejidos y sistemas de órganos.

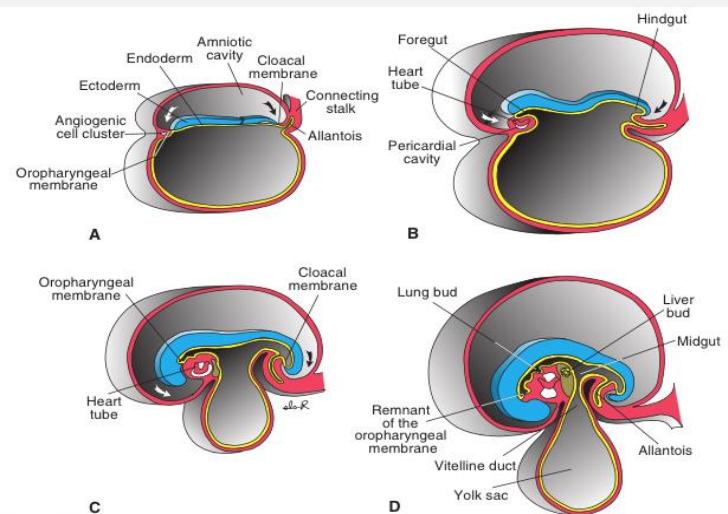


Figure 6.17 Sagittal midline sections of embryos at various stages of development to demonstrate cephalocaudal folding and its effect on position of the endoderm-lined cavity. **A.** 17 days. **B.** 22 days. **C.** 24 days. **D.** 28 days. Arrows, head and tail folds.

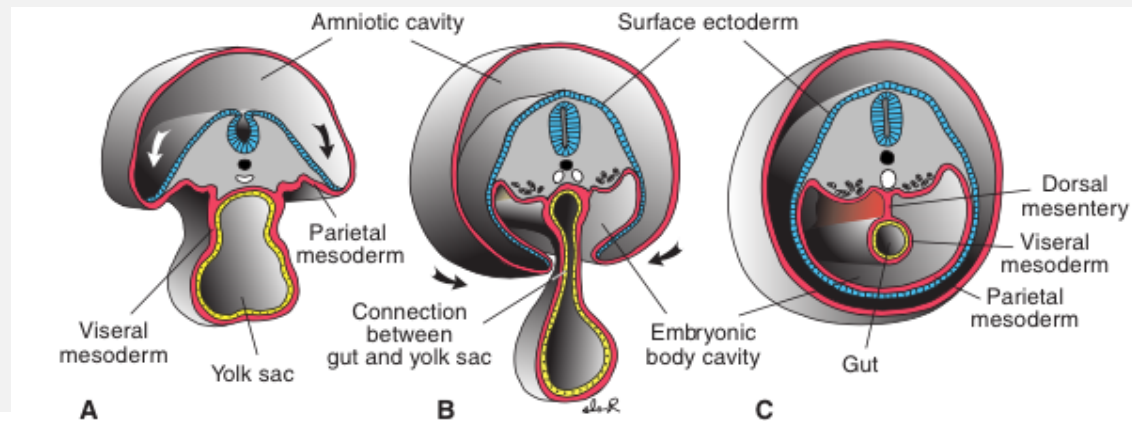


Figure 6.18 Cross sections through embryos at various stages of development to show the effect of lateral folding on the endoderm-lined cavity. **A.** Folding is initiated. **B.** Transverse section through the midgut to show the connection between the gut and yolk sac. **C.** Section just below the midgut to show the closed ventral abdominal wall and gut suspended from the dorsal abdominal wall by its mesentery. Arrows, lateral folds.

Período embrionario



Endodermo

- Tiroides
- Paratiroides
- Tímpano
- Sistema respiratorio
- Tracto gastrointestinal
- Hígado
- Páncreas
- Vejiga

Mesodermo

- Dermis
- Músculo
- Hueso
- Cartílago
- Sistema vascular
- Corteza suprarrenales
- Bazo
- Urogenital (no vejiga)

Ectodermo

- Hipófisis
- SNC
- SNP
- Epitelio sensorial oído, nariz y ojos
- Piel y fanéreos
- Glándulas sudoríparas
- Glándula mamaria
- Esmalte de los dientes

CERPO

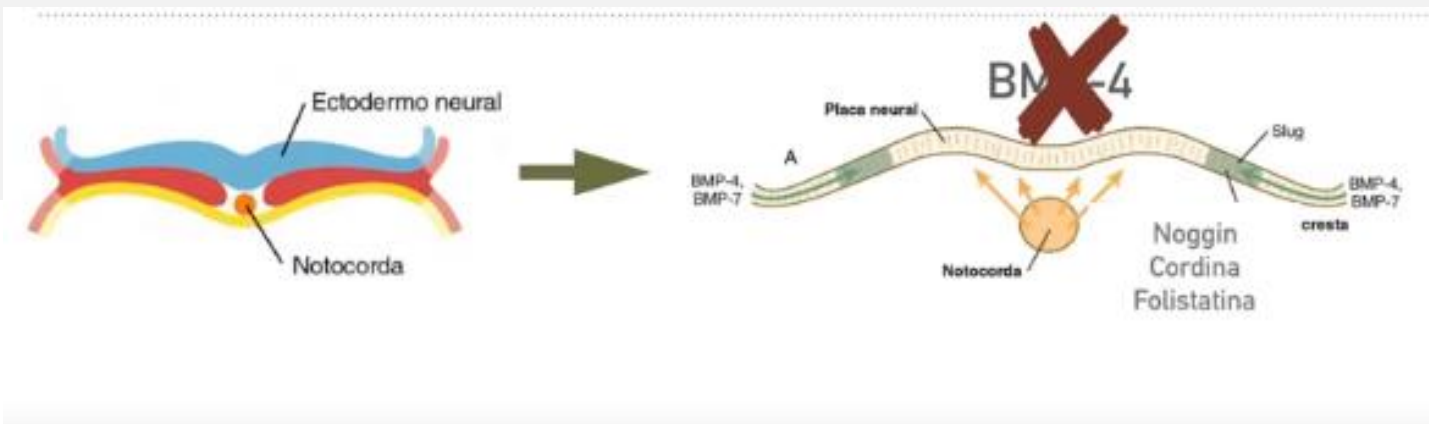
Centro de Referencia Perinatal Oriente
Facultad de Medicina, Universidad de Chile



SISTEMA NERVIOSO CENTRAL

Neurulación

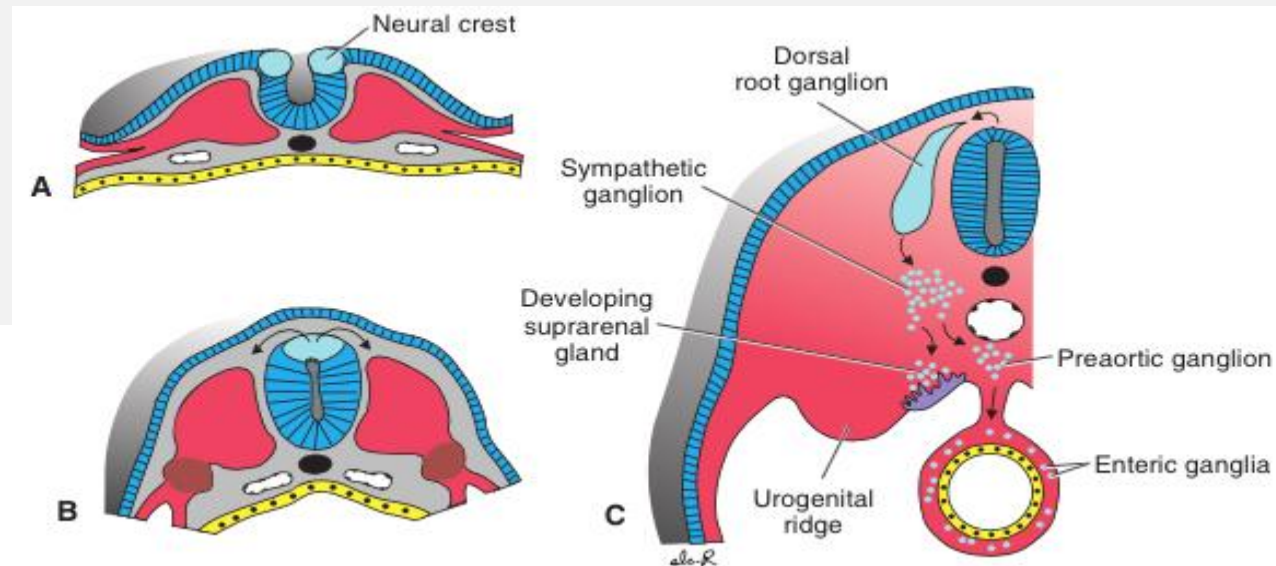
- Comienza con la inducción de la notocorda al ectodermo superficial, el cual expresa gran cantidad de BMP-4.
- Notocorda inhibe BMP-4 mediante noggin, cordina y folistatina → Diferenciación hacia Placa Neural.
- La Cresta Neural se desarrolla entre la placa neural y el ectodermo, en niveles intermedios de BMP-4.



Neurulación

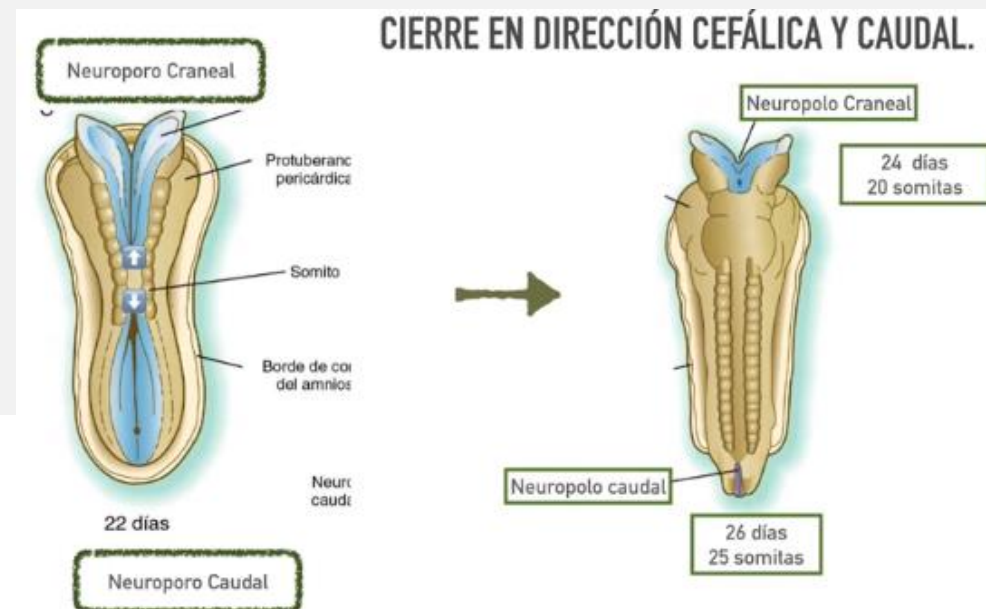- En el ectodermo se forman microfilamentos que permiten la contracción de la porción apical celular.
- Se crean bisagra medial y lateral, hasta que el Tubo Neural se cierra completamente.
- Las células de la Cresta Neural quedan por fuera.

Tubo Neural → SNC
Cresta Neural → SNP



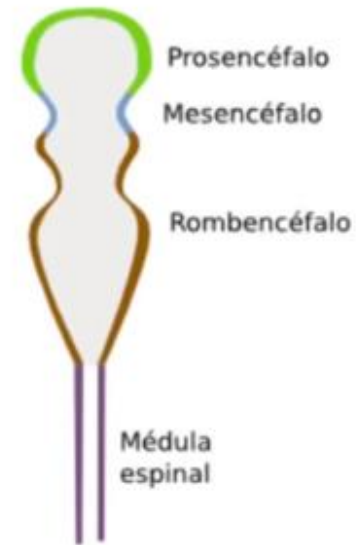
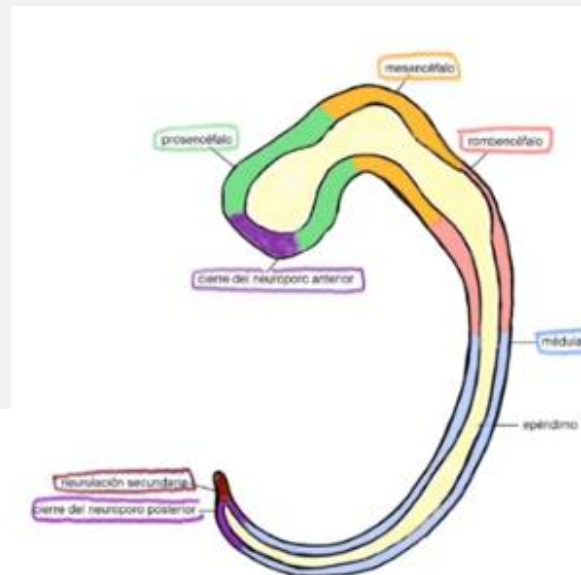
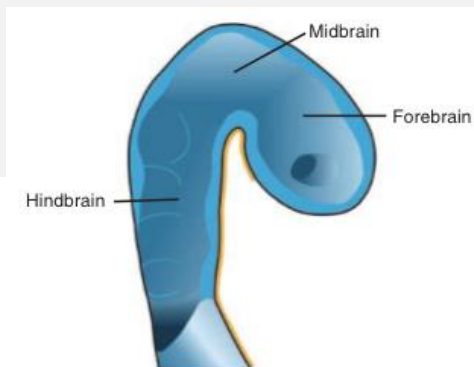
Neurulación

- Neuroporo:
 - Craneal (anencefalia)
 - Caudal (espina bífida)
- Porción:
 - Cefálica: encéfalo.
 - Caudal: médula espinal.



Vesículas Primarias

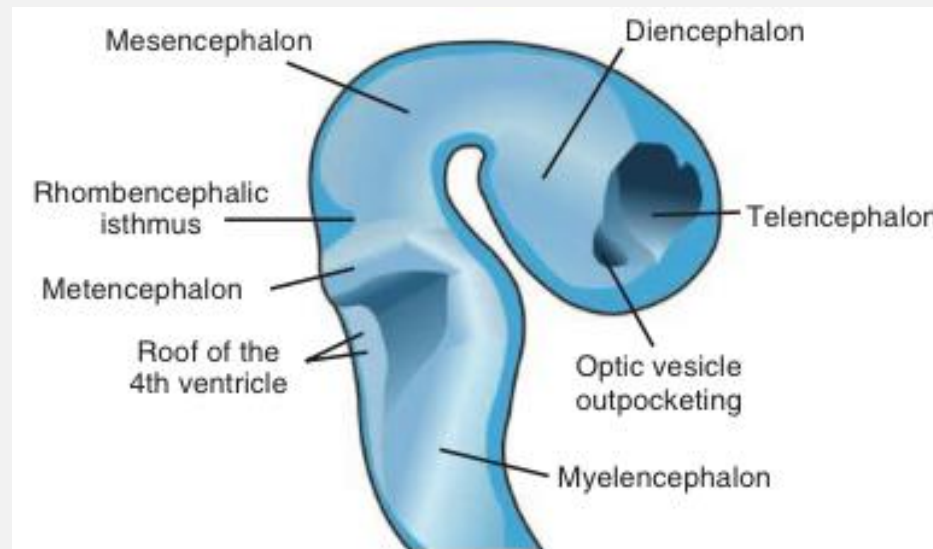
- Una vez cerrado el Tubo Neural, se conforman las vesículas primarias.
- 3era semana: 3 vesículas
 - Prosencéfalo
 - Mesencéfalo
 - Rombencéfalo



Vesículas Secundarias

Día 28

- 4ta semana: 5 vesículas
 - Telencéfalo (P)
 - Diencéfalo (P)
 - Mesencéfalo (M)
 - Metencéfalo (R)
 - Mielencéfalo (R)



Día 32

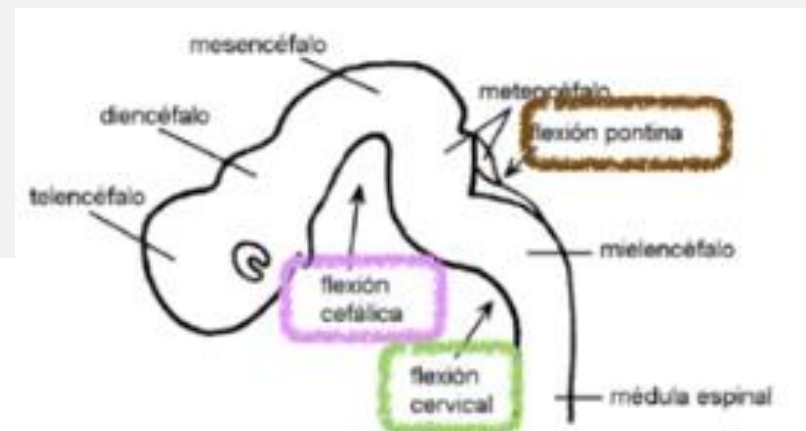
Vesículas Secundarias



VESÍCULA PRIMARIA	VESÍCULA SECUNDARIA	CAVIDAD RELACIONADA	DERIVADOS		PAR CRANEAL	
PROSENCÉFALO	TELENCÉFALO	VENTRÍCULOS LATERALES	HEMISFERIOS CEREBRALES		OLFATORIO (I)	
	DIENCÉFALO	TERCER VENTRÍCULO	NÚCLEOS DE LA BASE			
			EPITÁLAMO	TÁLAMO	ÓPTICO (II)	
			HIPOTÁLAMO	QUIASMA ÓPTICO		
			GLÁNDULA PINEAL	NEUROHIPÓFISIS		
MESENCÉFALO	MESENCÉFALO	ACUEDUCTO CEREBRAL	COLÍCULOS INFERIORES	COLÍCULOS SUPERIORES	OCULOMOTOR (III)	
			NUCLEO ROJO	PEDÚNCULOS CEREBELARES		
			SUSTANCIA NIGRA			
ROMBENCÉFALO	METENCÉFALO	CUARTO VENTRÍCULO (PORCIÓN SUPERIOR)	PUENTE CEREBELO		TRIGÉMINO (V)	ABDUCTOR (VI)
	MIELENCÉFALO	CUARTO VENTRÍCULO (PORCIÓN INFERIOR)	MÉDULA OBLONGADA		FACIAL (VII)	VESTIBULO COCLEAR (VIII)
					GLOsofaríngeo (IX)	VAGO (X)
					ACCESORIO (XI)	HIPOGLOSO (XII)

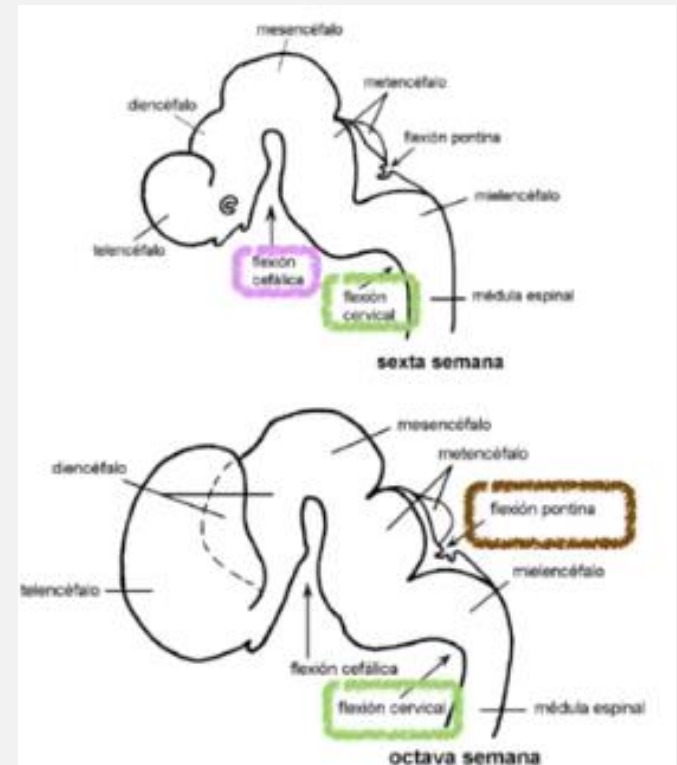
Flexión

- Cada una de las vesículas tiene un ritmo de multiplicación celular característico.
- Durante 4ta y 5ta semana ocurre el proceso de las flexiones cerebrales.
 - 1era: cefálica (mesencefálica)
 - 2da: cervical.
 - 3era: pontina.



Encéfalo

- Las flexuras se acentúan, la extensión del encéfalo se reduce y su forma se modifica.
- 4to mes ya tiene la conformación adulta.



1er Trimestre

- Semana 7 – 8 → Rombencéfalo

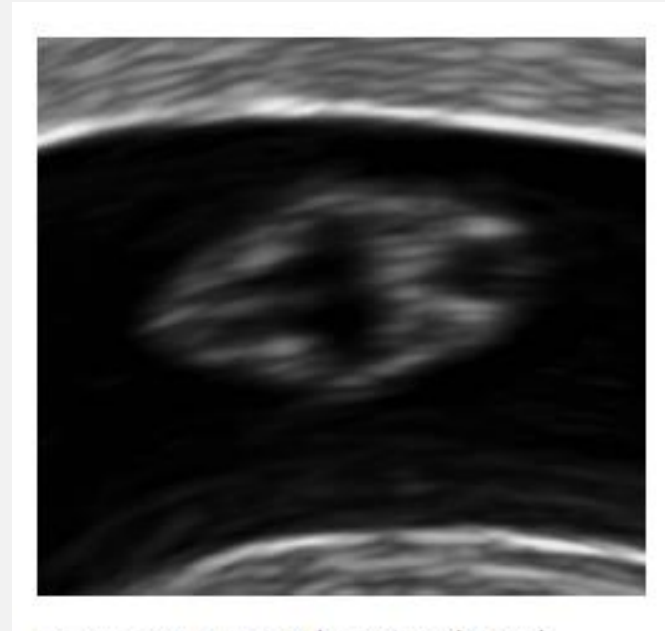
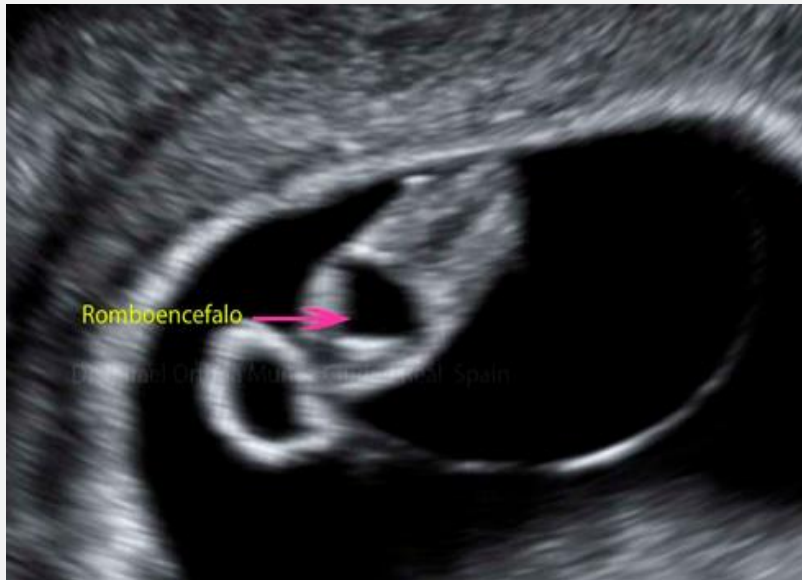
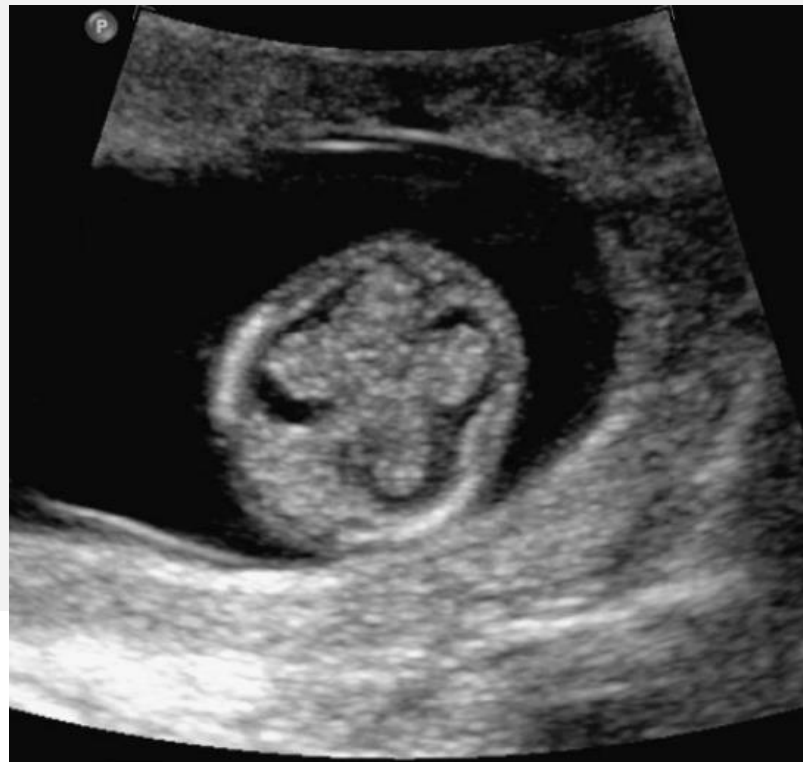
FIGURE 13.8 Frontal section through the head of an 11-mm embryo with clearly defined mesencephalic and rhombencephalic cavities

1er Trimestre



- Semana 9 – 11 → **Ventrículos Laterales con Plexos Coroídeos** (corte axial)



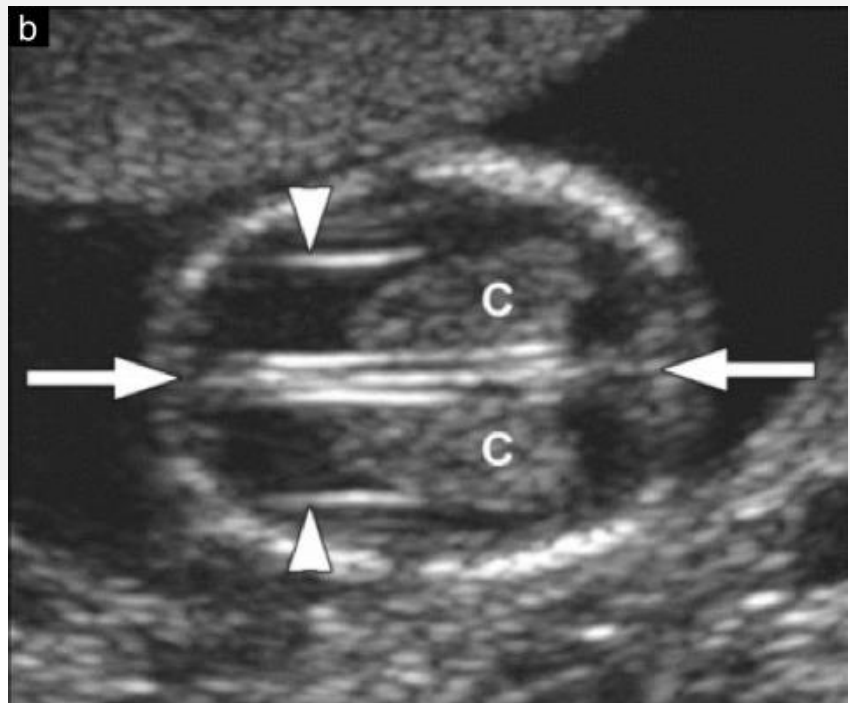
11 – 14 Semanas



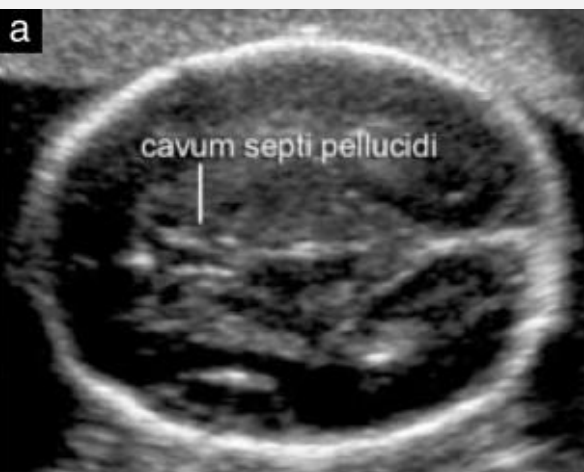- Hemisferios simétricos, separados por **Fisura Interhemisférica** (flecha).
- Predominio de grandes **Ventrículos Laterales**, ocupados en sus 2/3 posteriores por **Plexos Coroídeos (C)**.

Table 2 Suggested anatomical assessment at time of 11 to 13 + 6-week scan

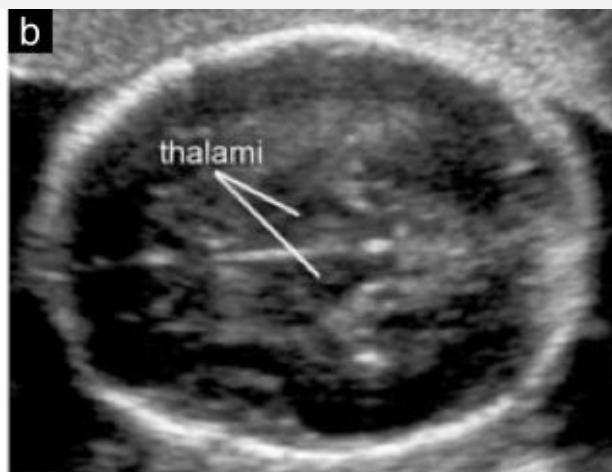<i>Organ/anatomical area</i>	<i>Present and/or normal?</i>
Head	Present Cranial bones Midline falx Choroid-plexus-filled ventricles



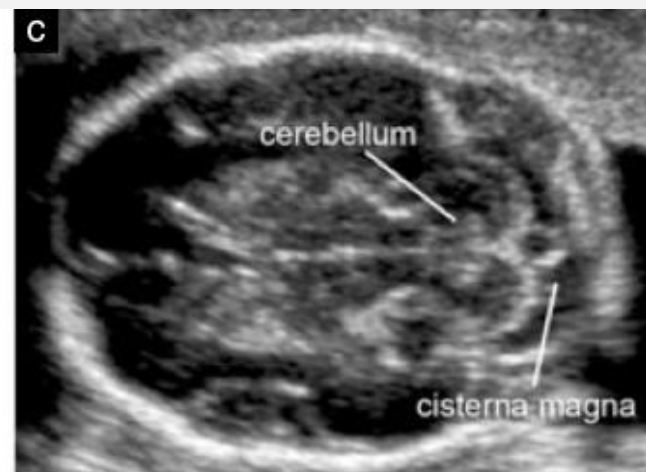
2do Trimestre



Transventricular

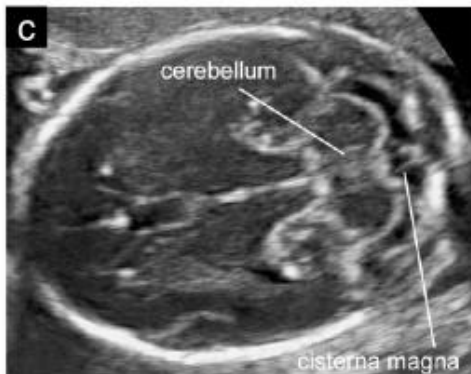
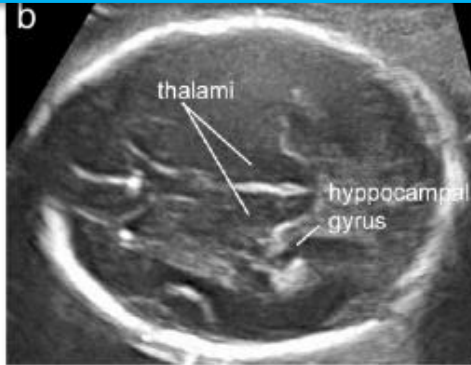
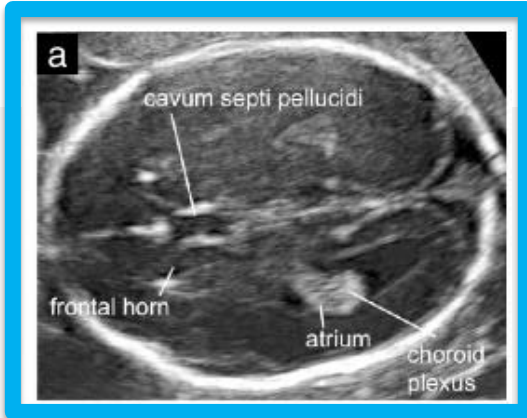


Transtalámico



Transcerebelar

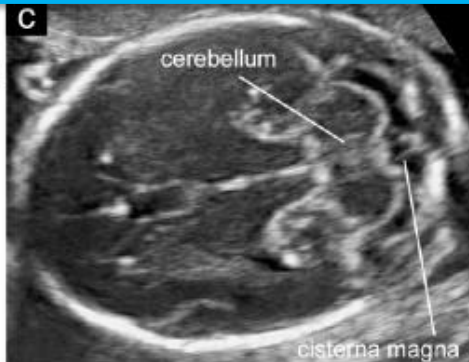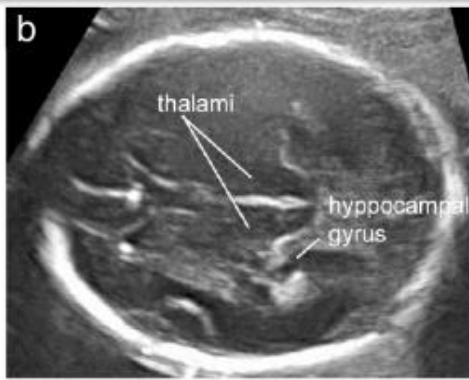
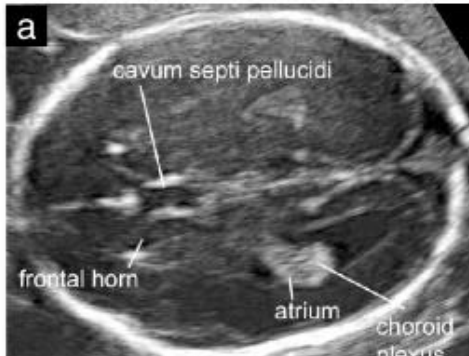2do Trimestre



Corte Transventricular:

- Porción anterior y posterior de Ventriculos Lateral, Atrium, y Glomus de Plexos Coroideos.
- Cavum Septum Pellucidum (cavidad econegativa entre dos membranas delgadas). Visible entre las 18 y 37 semanas.
- Eco medio.

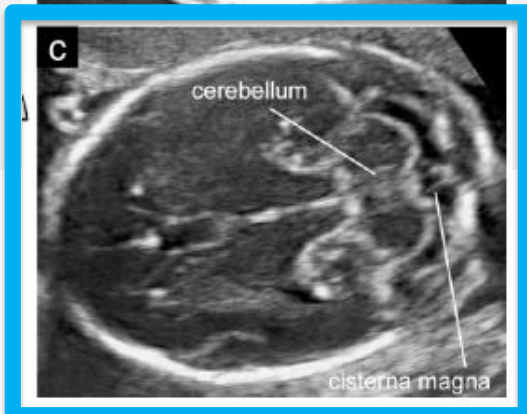
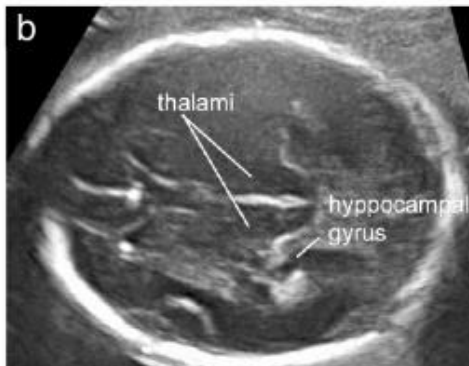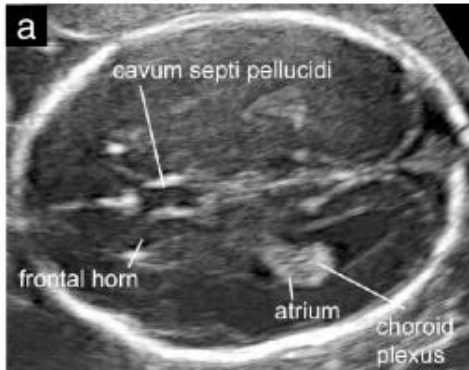
2do Trimestre



Corte Transtalámico:

- Asta anterior ventrículos laterales
- Cavum Septum Pellucidum
- Tálamo
- Giro del hipocampo

2do Trimestre

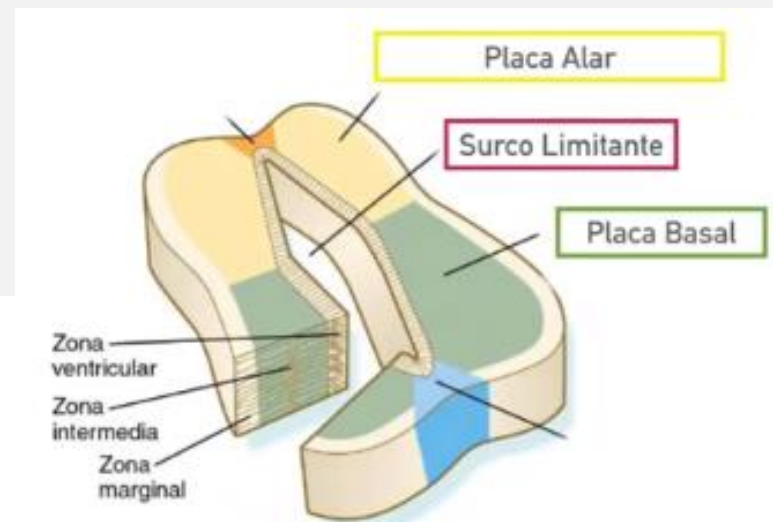


Corte Transcerebelar:

- Asta anterior ventrículos laterales
- Cavum Septum Pellucidum
- Tálamo
- Cerebelo
- Cisterna magna

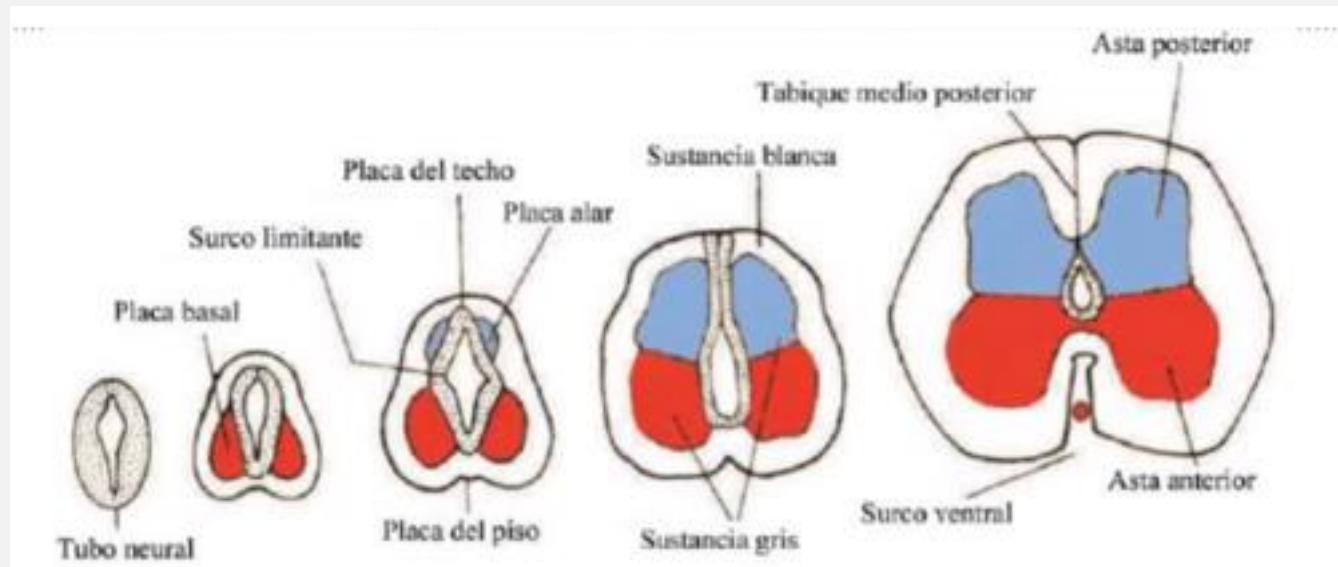
Médula Espinal

- Después de la diferenciación celular, el Tubo Neural aumenta de grosor y se estratifica en 3 zonas:
 - Ventricular (ependimaria): recubren el sistema ventricular.
 - Intermedia (del manto, soma de los neuroblastos): sustancia negra
 - Marginal (axón de los neuroblastos): sustancia blanca
- Surco limitante divide en:
 - Placa alar (dorsal)
 - Placa basal (ventral)



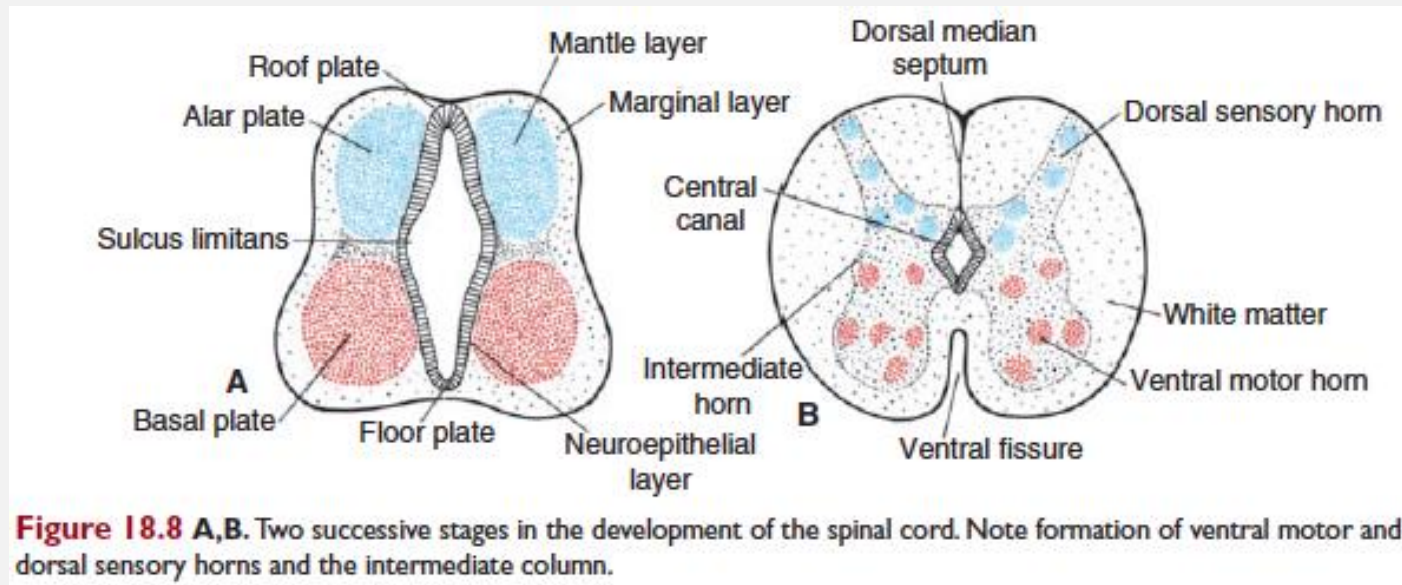
Médula Espinal

- A la 4ta semana hay un aumento de la actividad proliferativa, primero basal y luego alar



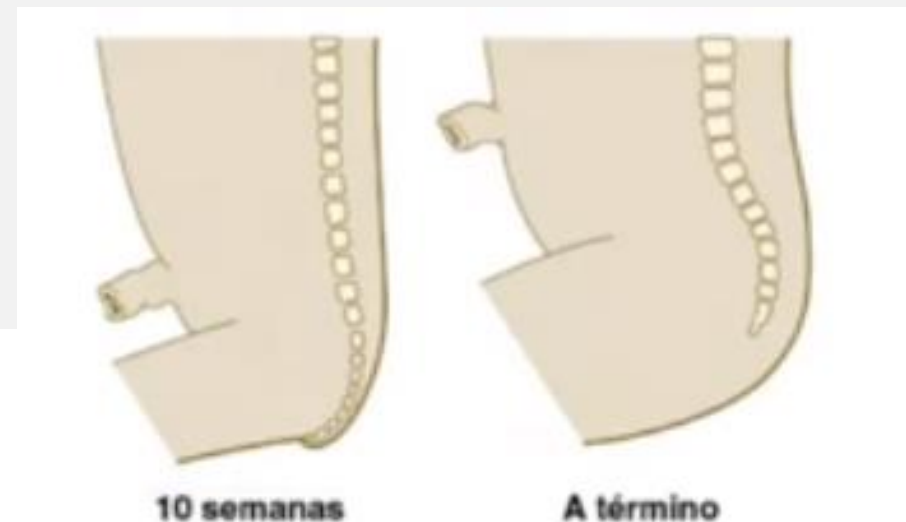
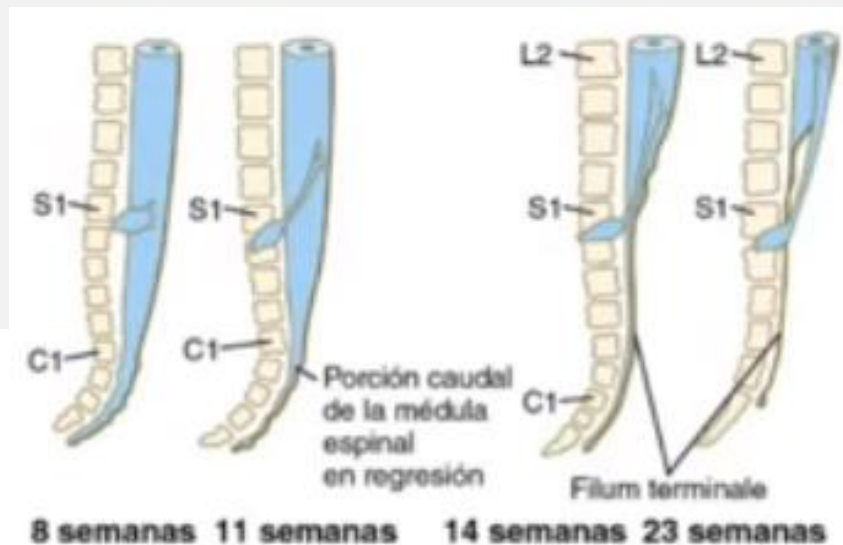
SNC: Médula Espinal

- Placa basal (ventral) → Neuronas motoras
- Placa alar (dorsal) → Neuronas sensitivas



Médula Espinal y Columna Vertebral

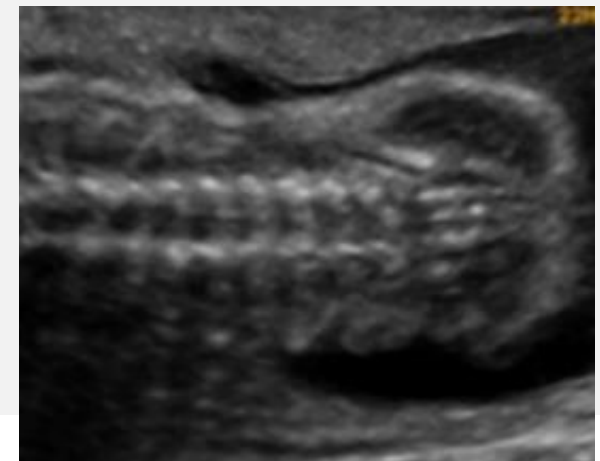
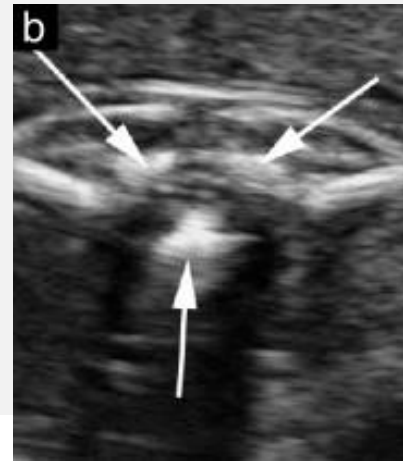
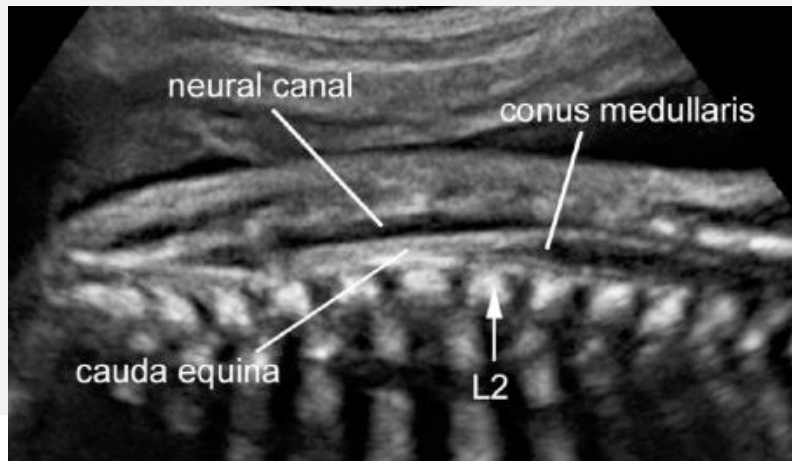
- A partir del 3er mes, la columna vertebral ha crecido más que la médula espinal.
- Las raíces nerviosas se alargan para alcanzar su espacio intervertebral → Cola de caballo o Cauda equina.
- Filum terminal es un filamento delgado de pia madre que continua el transcurso de las raíces y termina en el cóccix.



Columna Vertebral



- Corte longitudinal, transversal y coronal.
- > 14 semanas: 3 centros de osificación vertebrales.
- Indemnidad de la piel.



CERPO

Centro de Referencia Perinatal Oriente
Facultad de Medicina, Universidad de Chile



APARATO FARÍNGEO

Aparato Faríngeo



- Previamente denominado Aparato Branquial.
- Corresponde al desarrollo de las regiones de la cabeza y el cuello en los embriones humanos.
- Formado por:
 - Arcos
 - Bolsas
 - Surcos o hendiduras
 - Membranas faríngeas

Arcos faríngeos

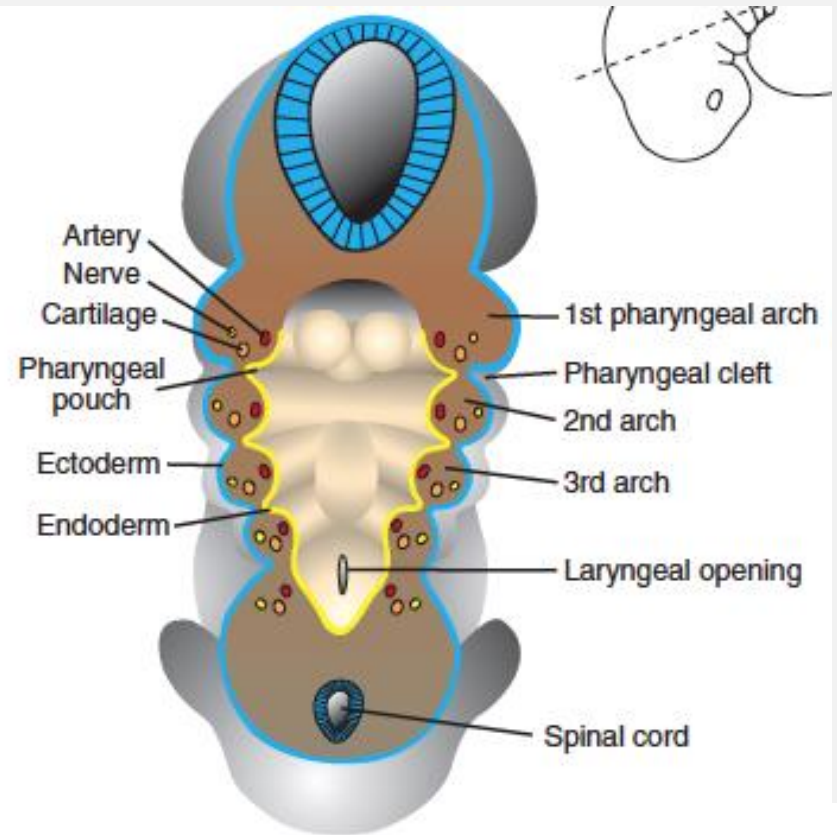


- Cuando las células de la Cresta neural migran a las regiones de la futura cabeza y cuello.
- Al final de la 4ta semana existen:
 - 4 pares de arcos faríngeos visibles desde el exterior.
 - El 5to y 6to, son rudimentarios, no visibles desde la superficie.

Aparato Faríngeo



- Cada arco, formado por:
 - Núcleo mesenquimatoso.
 - Ectodermo (cobertura exterior)
 - Endodermo (cobertura interna)
- Y cada uno posee:
 - Componente muscular
 - Arteria
 - Nervios motores y sensitivos
 - Vástago cartilaginoso



Aparato Faríngeo



Arco Branquial	Arco Aórtico	Par Craneal	Derivados Musculares	Derivados Esqueléticos	Bolsa Faríngea
I	I (Art. Maxilar)	V (Trigémico)	Músculos de la masticación, tensor del tímpano, milohioideo, tensor del velo del paladar, vientre anterior del digástrico	Martillo, Yunque, Ligamento Estenomandibular, Cartílago de Meckel, Anillo timpánico	Trompa de Eustaquio Cavidad Timpánica
II	II (Art. Tiroidea, Estapedia)	VII (Facial)	Músculos de la mímica, Estapedio, Estilo hioideo y Vientre posterior del digástrico	Estribo, Apófisis Estiloides, Ligamento Estilohioideo, Cuerno Mayor del Hioides, Parte del Cuerpo del hioides	Amígdala Palatina
III	III (Art. Carótida Interna)	IX (Glosofaríngeo)	Estilofaríngeo	Cuerno Mayor del Hioides, Parte del Cuerpo del Hioides	Glándula Paratiroides Inferior Timo
IV y VI	IV (Arteria Subclavia Derecha y Aorta) VI (Arterias Pulmonares y Ductus Arterioso)	X (Vago)	Musculatura Laríngea y Faríngea	Cartílagos Laríngeos	Glándula Paratiroides Superior Cuerpos Ultimobranquiales (Tiroides)

Cartílagos



- 1° arco:
 - Proceso maxilar (dorsal): maxilar, cigomático, temporal y mandíbula.
 - Proceso mandibular (ventral): cartílago de Meckel (que persiste sólo su extremo dorsal, formando yunque y martillo).

Cartílagos

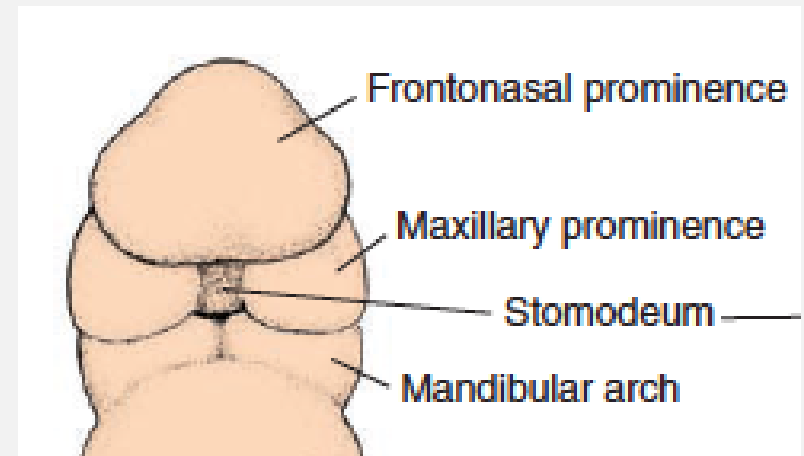


- 2° arco:
 - Cartílago de Reichert: estribo, proceso estiloides, ligamento estiloideo, asta menor, porción superior hioides.
- 3° arco: porción inferior del cuerpo y asta mayor del hioides.
- 4° y 6° arco:
 - Se fusionan para formar cartílago de la laringe: tiroides, cricoides, aritenoides, corniculado, cuneiforme.

Cara



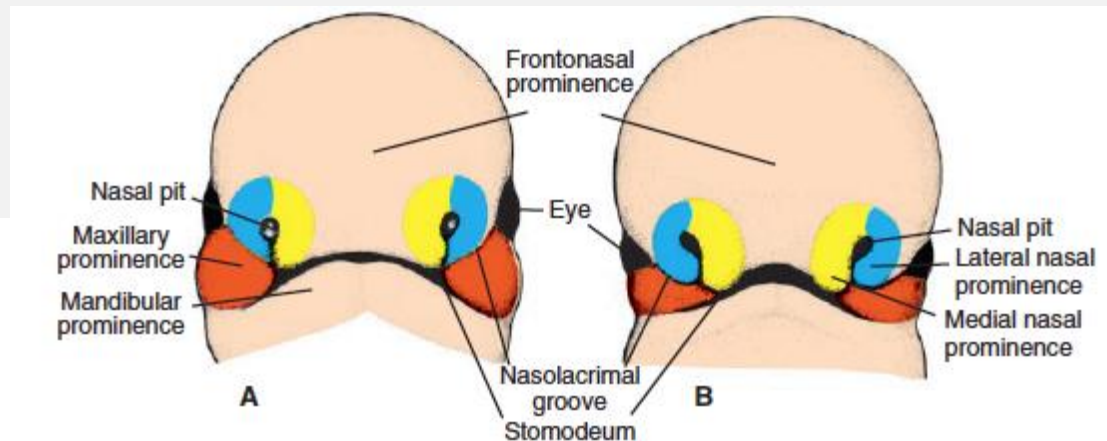
- Finales de 4ta semana aparecen las Prominencias faciales.
- Conformados por mesénquima de la cresta neural.
- 1er arco faríngeo.
 - Frontonasal
 - Maxilares
 - Mandibulares



Cara

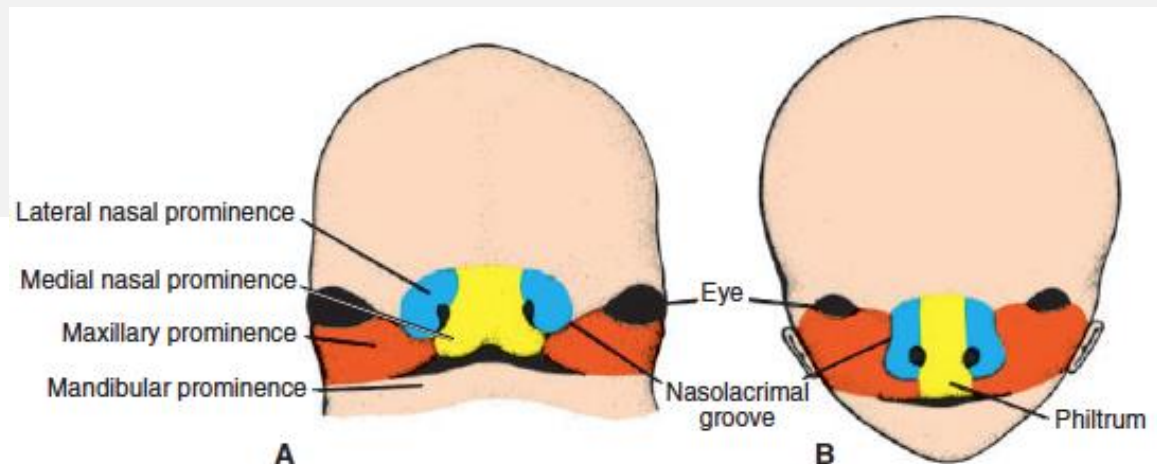


- A ambos lados de la prominencia frontonasal surgen engrosamientos del ectodermo: Placodas nasales u olfatorias.
 - A la 5ta semana se invaginan → Fosas nasales y Prominencias nasales (laterales y mediales).
- 6ta semana los procesos maxilares crecen en dirección medial, empuja las prominencias nasales mediales y se fusionan en la línea media.



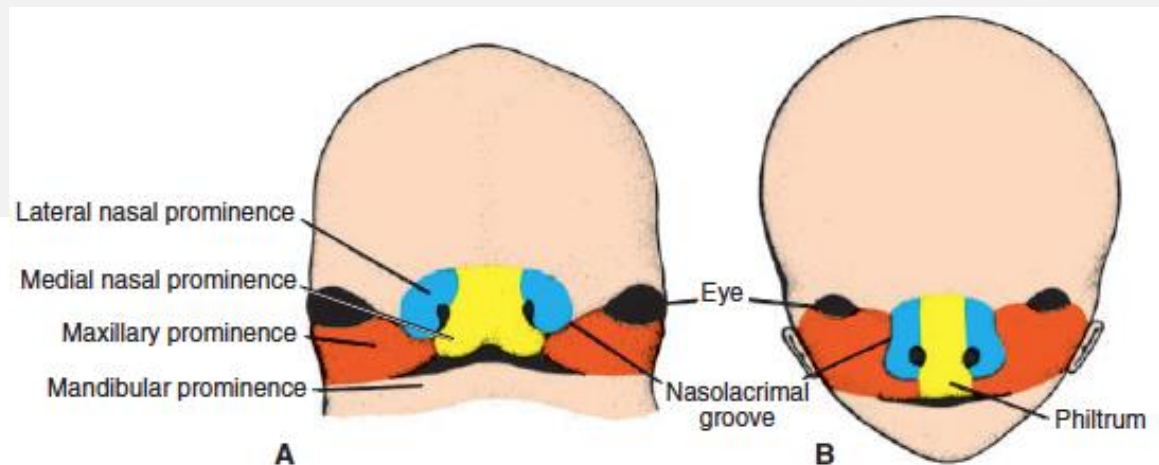
Cara

- Entre la 7ma - 8va semana se fusionan 2 prominencias nasales mediales + 2 prominencias maxilares: Labio Superior.
- Se fusionan prominencias mandibulares: Labio inferior y mandíbula.
- Surco nasolagrimal se fusionan (entre nasales laterales y maxilares).



Cara

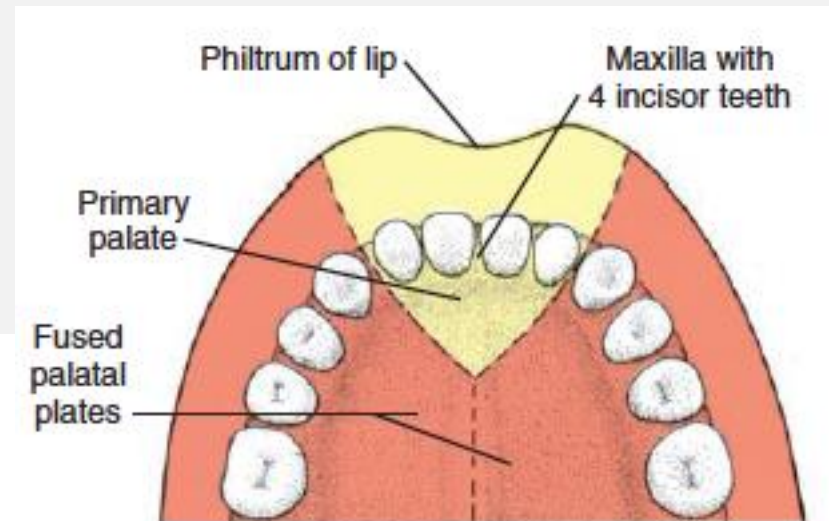
- Nariz formada por:
 - Frontonasal → puente.
 - Nasaes mediales → dorso y punta.
 - Nasaes laterales → alas.



Cara

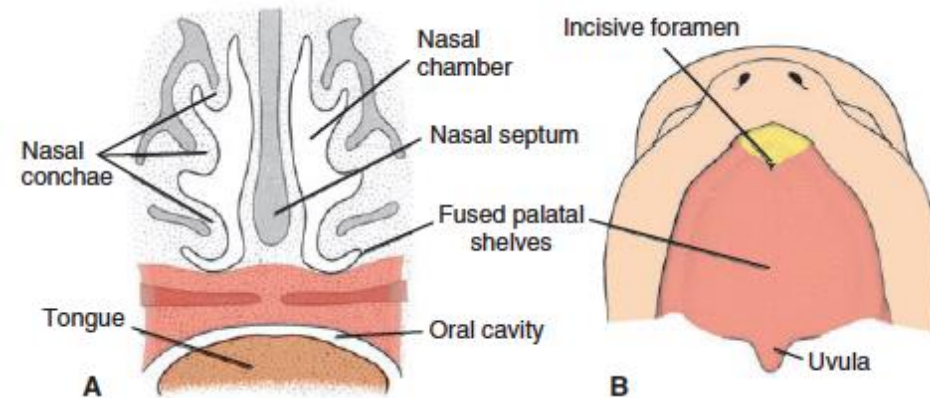
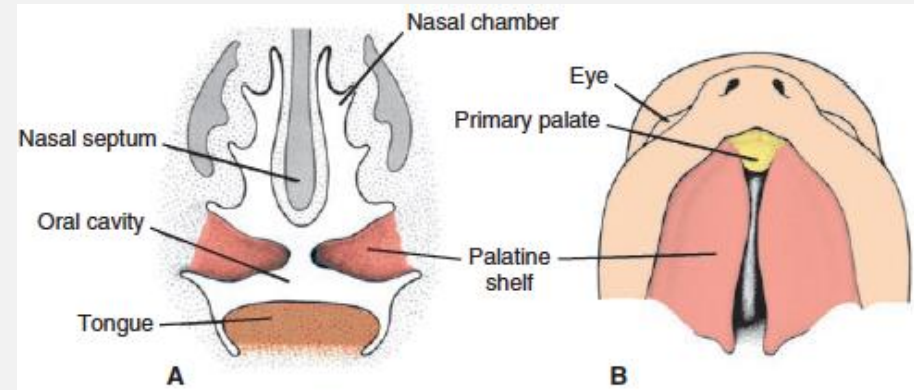


- Maxilares crecen y se fusionan:
 - En la superficie → mejillas y maxilares superiores.
 - Profundo → Segmento intermaxilar o Paladar Primario (componente labial o filum labial + maxilar superior con sus 4 incisivos + componente palatino)

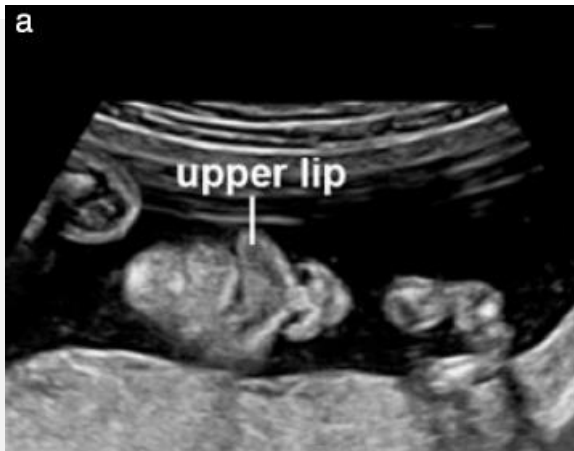

Cara

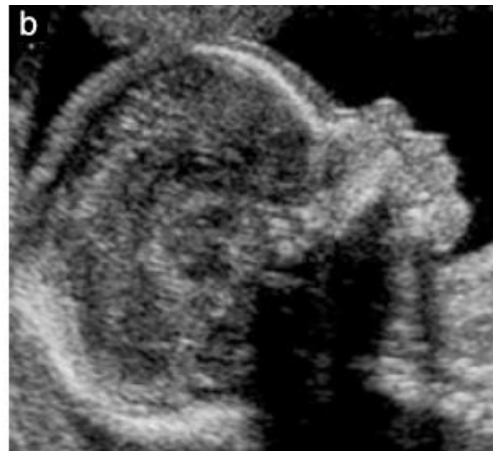- Entre la 6ta – 7 ma semana → Paladar Secundario: Procesos Palatinos de las crestas maxilares.
 - Crecen oblicuas hacia abajo a cada lado de la lengua, y luego se horizontalizan y fusionan en la línea media.
 - Se fusionan hacia anterior con el segmento triangular.
- Al mismo tiempo, Tabique Nasal crece hacia abajo y se fusiona con paladar recién formado.



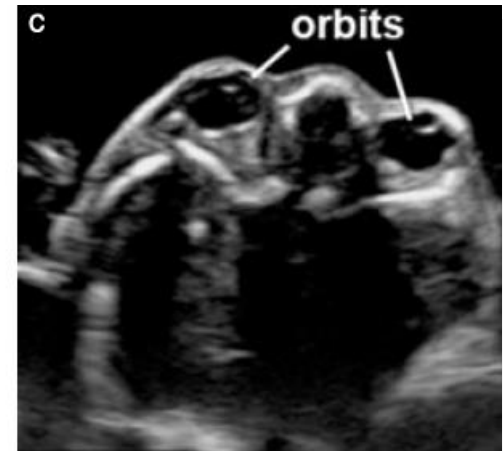
Evaluación ecográfica



Fronto-tangencial (coronal)



Sagital medio



Axial

- Evaluar: forma, tamaño, distribución estructuras.
 - Boca, nariz y labios.
 - Perfil, frente, puente nasal, labio superior, labio inferior, mandíbula.
 - Órbitas, nariz.

CERPO

Centro de Referencia Perinatal Oriente

Facultad de Medicina, Universidad de Chile



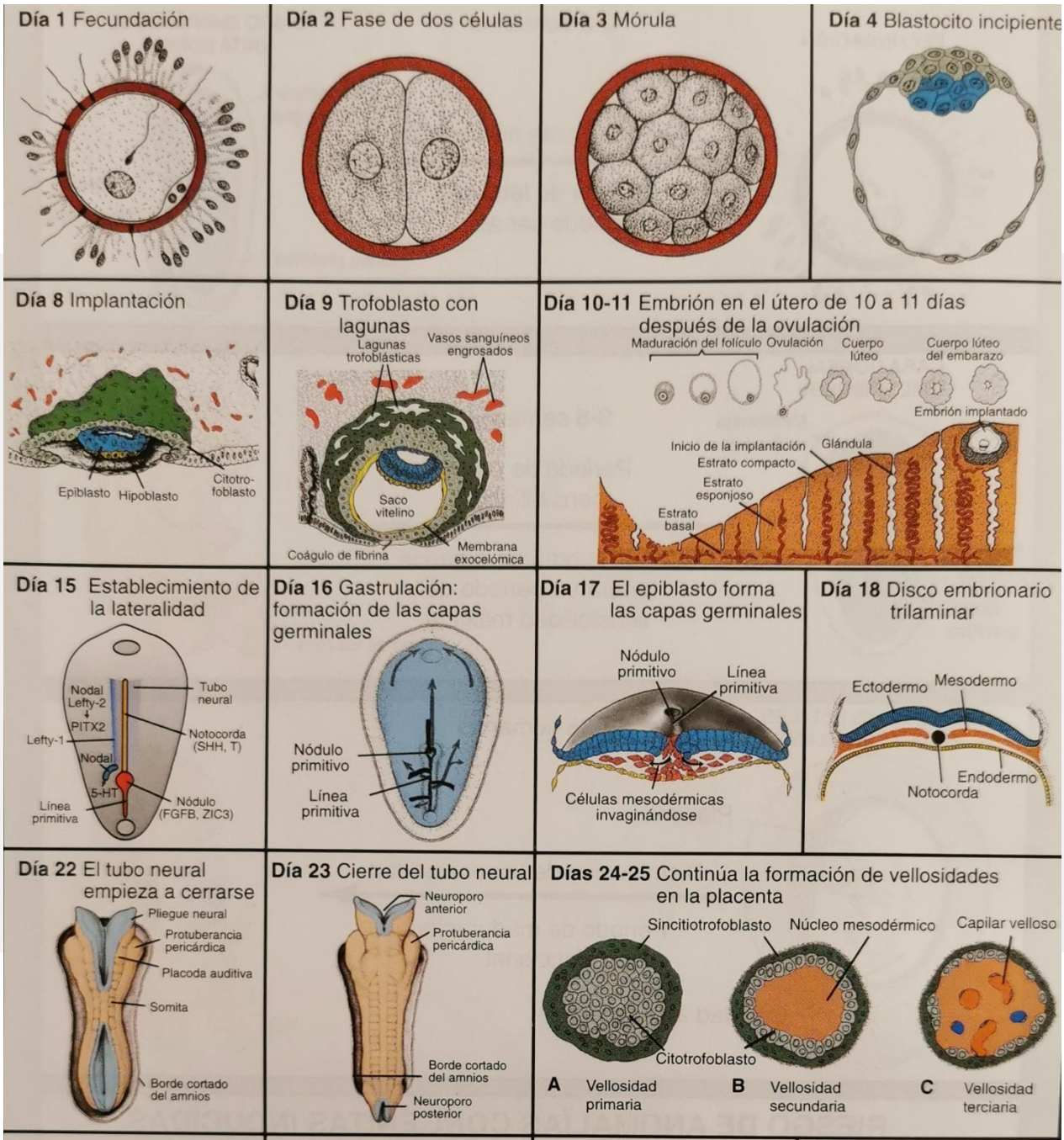
Seminario N°2

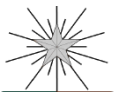Desarrollo morfológico I

Dra. Paulina Ortega Caballero

Dr. Daniel Martín Navarrete, Dr. Juan Guillermo
Rodríguez Aris, Dra. Susana Aguilera, Dra. Daniela
Cisternas, Dr. Rodrigo Terra, Dr. Sergio de la Fuente

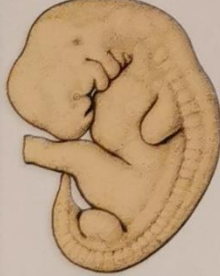Agosto 2020



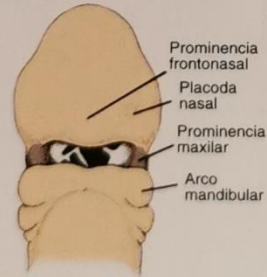


CERPO

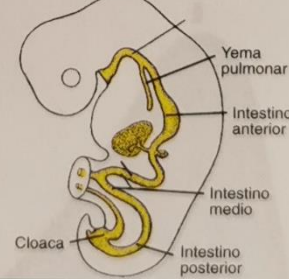
Día 29 Yemas de los brazos y las piernas



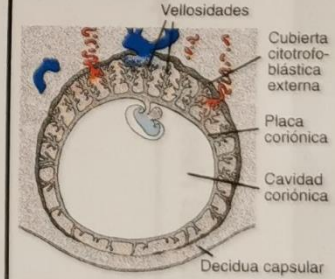
Día 30 Desarrollo de la cara



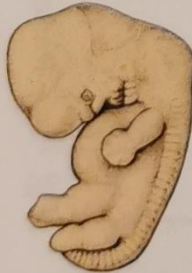Día 31 Desarrollo del intestino



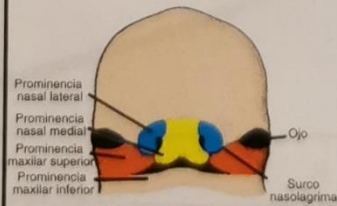
Día 32 Embrión en la cavidad coriónica



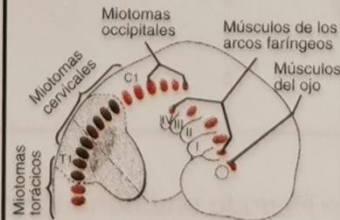Día 36 Hernia umbilical fisiológica



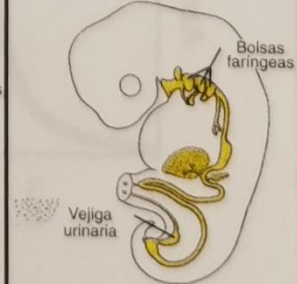
Día 37 Desarrollo de la cara



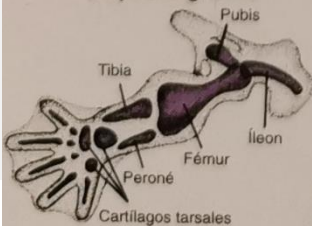
Día 38 Desarrollo del músculo



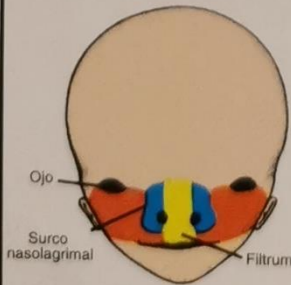
Día 39 Derivados endodérmicos



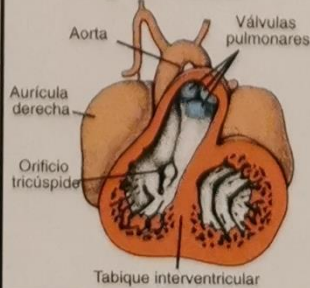
Día 43 Cartílagos de las extremidades y rayos digitales



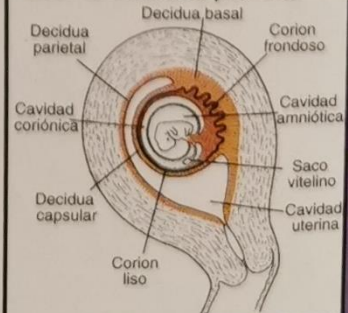
Día 44 Desarrollo de la cara



Día 45 Tabique conotruncal y ventricular

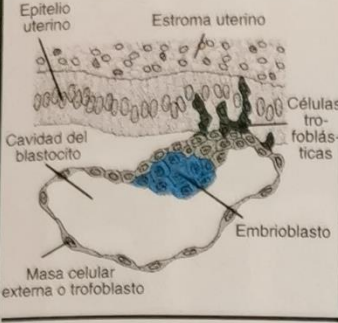
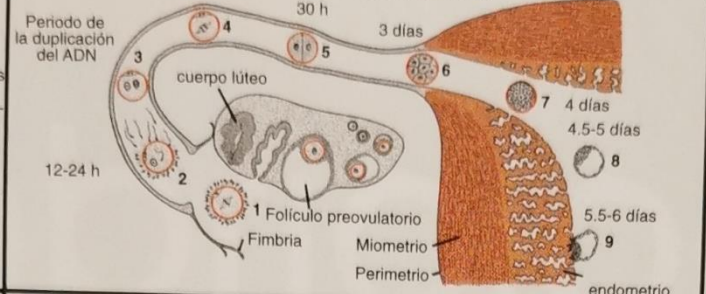
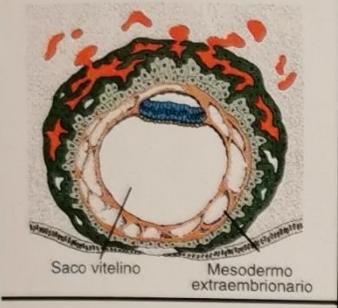
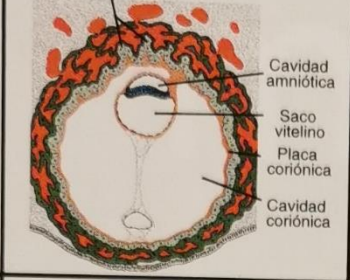
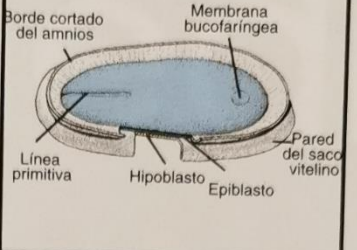
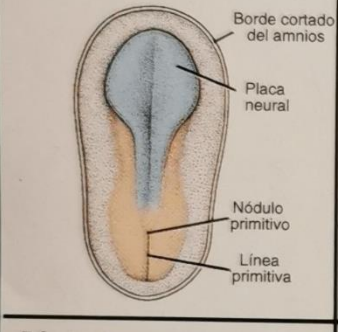
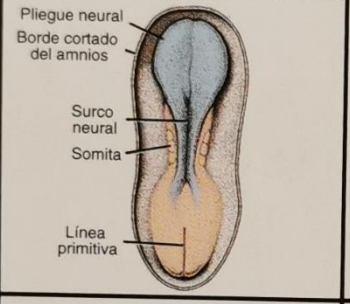
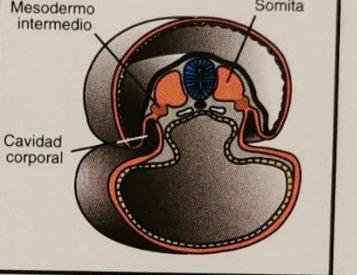


Día 46 Decidua parietal





CERPO

<p>Día 5 Blastocito tardío</p> 	<p>Días 6-7 Acontecimientos de la primera semana de la fecundación a la implantación</p> 		<p>1a. semana del desarrollo</p>
<p>Día 12 Fecundación</p> 	<p>Día 13 Se inicia la circulación uteroplacentaria</p> 	<p>Día 14 Disco embrionario: vista dorsal</p> 	<p>2a. semana del desarrollo</p>
<p>Día 19 Inducción del SNC</p> 	<p>Día 20 Neurulación: los pliegues neurales se elevan</p> 	<p>Día 21 Sección transversal de la región de un somita</p> 	<p>3a. semana del desarrollo</p>

<p>Día 26 Arcos faríngeos presentes</p> <p>Neuroporo anterior Arcos faríngeos 1o. y 2o. Neuroporo posterior</p>	<p>Día 27</p> <table border="1"> <thead> <tr> <th>Edad aproximada (días)</th> <th>Número de somitas</th> </tr> </thead> <tbody> <tr><td>20</td><td>1-4</td></tr> <tr><td>21</td><td>4-7</td></tr> <tr><td>22</td><td>7-10</td></tr> <tr><td>23</td><td>10-13</td></tr> <tr><td>24</td><td>13-17</td></tr> <tr><td>25</td><td>17-20</td></tr> <tr><td>26</td><td>20-23</td></tr> <tr><td>27</td><td>23-26</td></tr> <tr><td>28</td><td>26-29</td></tr> <tr><td>30</td><td>34-35</td></tr> </tbody> </table>	Edad aproximada (días)	Número de somitas	20	1-4	21	4-7	22	7-10	23	10-13	24	13-17	25	17-20	26	20-23	27	23-26	28	26-29	30	34-35	<p>Día 28 Neurulación completada</p> <p>Placoda del cristalino Placoda auditiva Cresta de la extremidad</p>	<p>4a. semana del desarrollo</p>
Edad aproximada (días)	Número de somitas																								
20	1-4																								
21	4-7																								
22	7-10																								
23	10-13																								
24	13-17																								
25	17-20																								
26	20-23																								
27	23-26																								
28	26-29																								
30	34-35																								
<p>Día 33 Anillo umbilical</p> <p>amnios cavidad coriónica Saco vitelino Pediculo de fijación</p>	<p>Día 34 Cúpula óptica y placoda del cristalino</p> <p>Prosencéfalo Placoda del cristalino Cúpula óptica</p>	<p>Día 35 Arcos y hendiduras branquiales</p> <p>Cartilago de Meckel Hendidura faríngea Arco mandibular Arco hioideo</p>	<p>5a. semana del desarrollo</p>																						
<p>Día 40 Embrión</p> <p>Montículos auriculares</p>	<p>Día 41 Formación del tabique auricular</p> <p>Tabique secundario Tabique primario AD AI VD VI Tabique interventricular</p>	<p>Día 42 Formación de los dedos</p> <p>Áreas de muerte celular</p>	<p>6a. semana del desarrollo</p>																						
<p>Día 47 Genitales externos</p> <p>Tubérculo genital Protuberancia genital Plegue uretral Plegue anal</p>	<p>Día 48 Prominencias faciales fusionadas</p> <p>Prominencia nasal lateral Prominencia nasal medial Prominencia maxilar superior Prominencia maxilar inferior Cyo Surco nasolabial</p>	<p>Día 49 Dedos presentes, formación de los párpados</p>	<p>7a. semana del desarrollo</p>																						