

# CERPO

Centro de Referencia Perinatal Oriente

Facultad de Medicina, Universidad de Chile



# DEFECTOS DE INDUCCIÓN VENTRAL

**Dr. Osvaldo Flores Belkerbach**

Programa de Especialización Medicina Materno Fetal

Facultad de Medicina, Universidad de Chile

Marzo 2023

# Generalidades



La ontogénesis de la línea media cerebral frecuentemente se conoce como el proceso de inducción ventral.

Ocurre entre la 5ta semana postconcepcional y la mitad de la gestación.

Las anomalías que ocurren en este periodo conducen a un amplio rango de malformaciones, con una severidad en la cual influye en momento de la ocurrencia.

La inducción ventral se desarrolla estrechamente con el desarrollo facial, por lo que muchos fetos con estas anomalías tienen alteraciones faciales.

## Anomalías de inducción ventral

### *Trastornos de formación de prosencéfalo*

- Aprosencefalia
- Atelencefalia

### *Trastornos de clivaje del prosencéfalo*

- Holoprosencefalia
- Holotelencefalia

### *Trastornos de desarrollo de línea media del prosencéfalo*

- Agenesia de cuerpo caloso, completa y parcial
- Agenesia de septo pelúcido
- Displasia septo óptica

# Holoprosencefalia



Es un trastorno genético y fenotípicamente heterogéneo que involucra el desarrollo del cerebro anterior y porción media de la cara.

Incidencia 1-1,7x10,000 nacimientos e interrupciones del embarazo (TOP), probablemente subestimada por las formas más graves y leves del espectro.

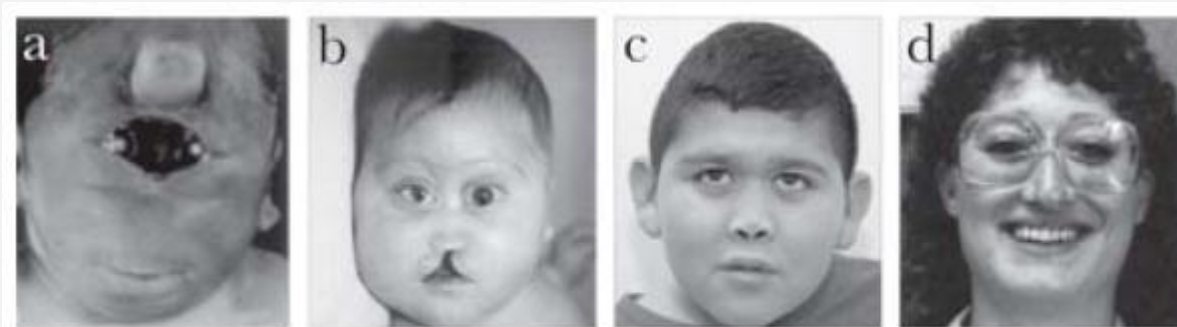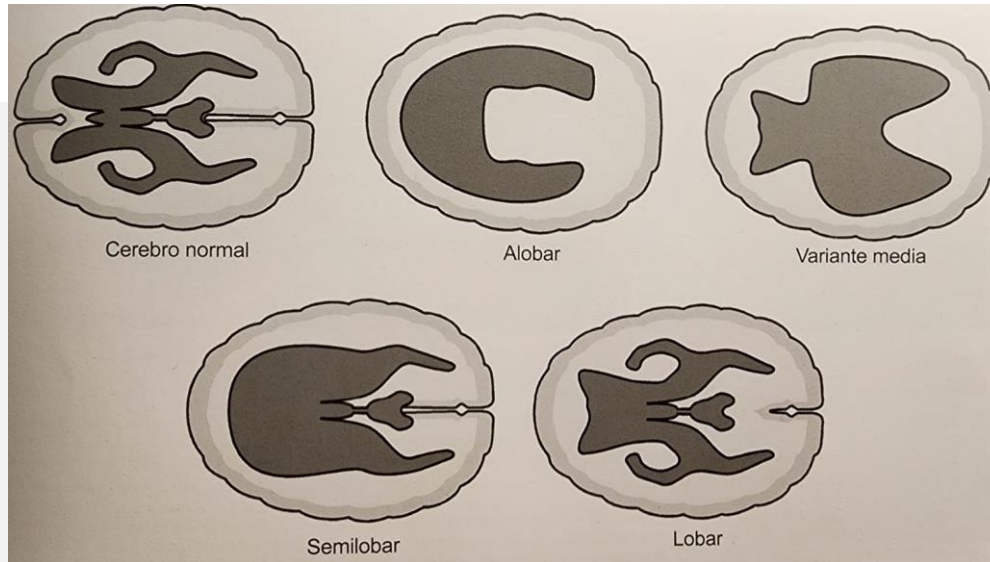
Ocurre por una falla en el clivaje del prosencéfalo, proceso de diferenciación inducido por el mesénquima precordial, el cual también es responsable de la diferenciación de las estructuras faciales medias.

Es una condición genéticamente heterogénea, con múltiples genes detectados: *SHH*, *ZIC2*, *SIX3*, *TGIF*. Se ha reportado holoprosencefalia hereditaria con herencia AD, con penetrancia variable, AR y ligada al sexo. Es frecuente en aneuploidías, en particular T13.


Síndrome asociados: DiGeorge, Meckel, Kallmann, displasia campomélica, Hall-Pallister, Vasadi, entre otros.

Se han asociado los salicilatos a esta condición con baja evidencia.

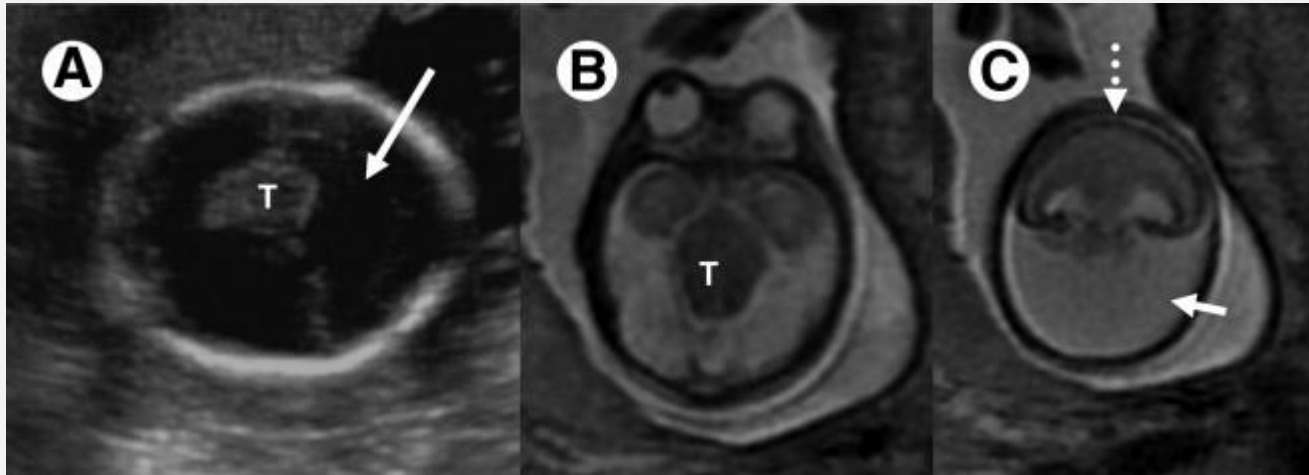# Clasificación



# Clasificación: HP alobar

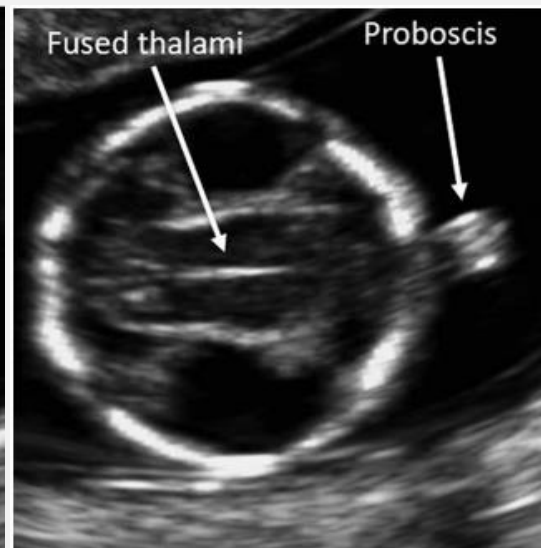
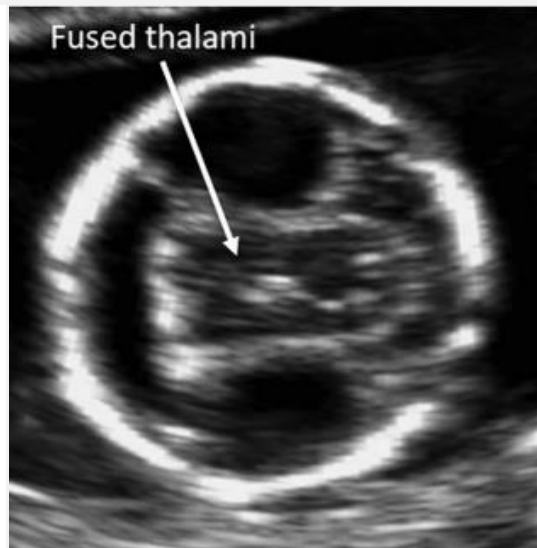
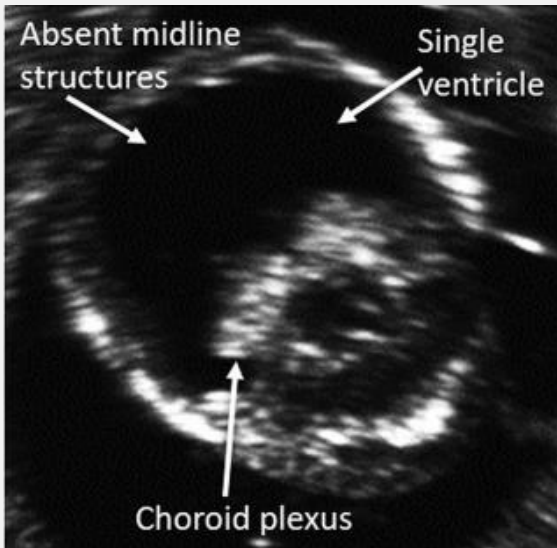



La forma más severa, la cisura interhemisférica y la hoz del cerebro están totalmente ausentes, hay un ventrículo único primitivo, los tálamos están fusionados en la línea media, y hay ausencia del 3er ventrículo, de neurohipófisis y de bulbos y tractos olfatorios. (sinónimo *arrinencefalia*)

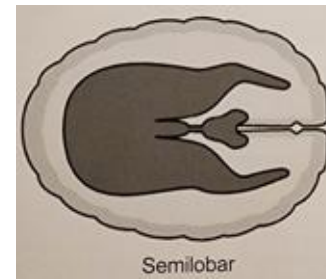


Feto de 23 semanas de gestación con holoprosencefalia alobar. La ecografía axial (A) muestra tálamos fusionados (T) y monoventrículo (flecha). RM SSFSE T2 axial (B) y (C) que muestran tálamos fusionados (T), cerebro en panqueque sin fisura interhemisférica (flecha punteada) y monoventrículo único (flecha continua).

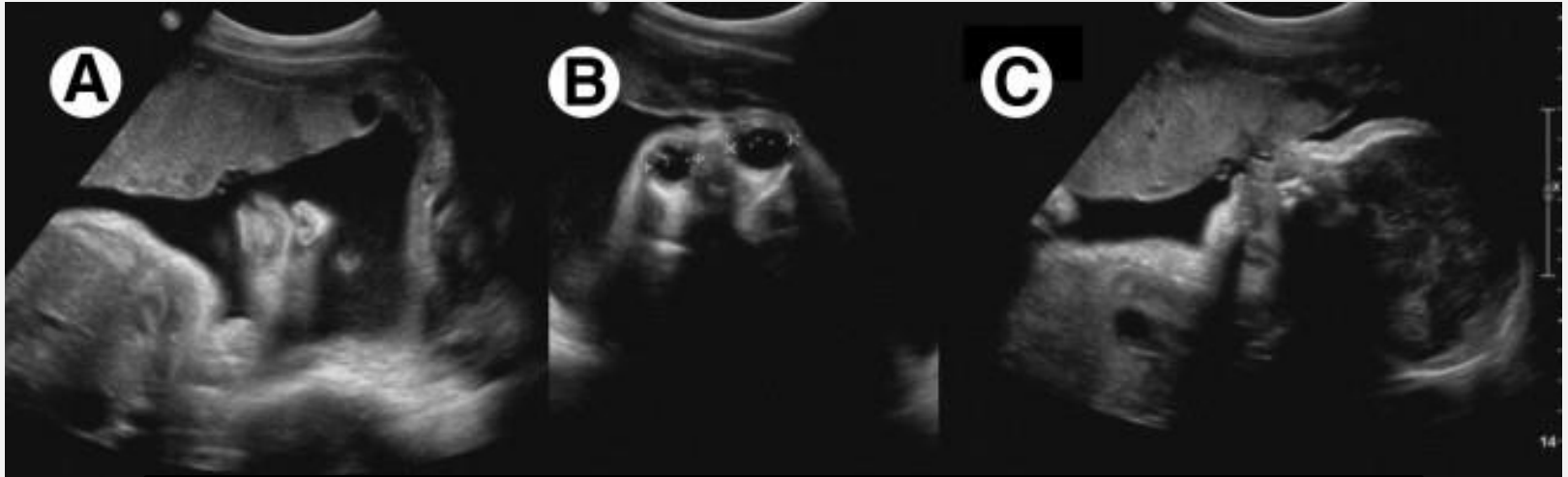
# Clasificación: HP alobar



# Clasificación: HP semilobar

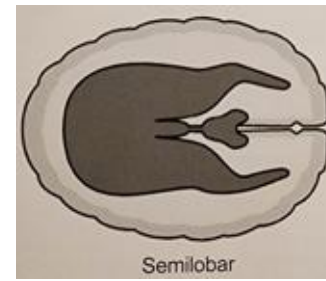


Los dos hemisferios cerebrales están separados parcialmente en la parte posterior, pero todavía hay una sola cavidad ventricular anterior.

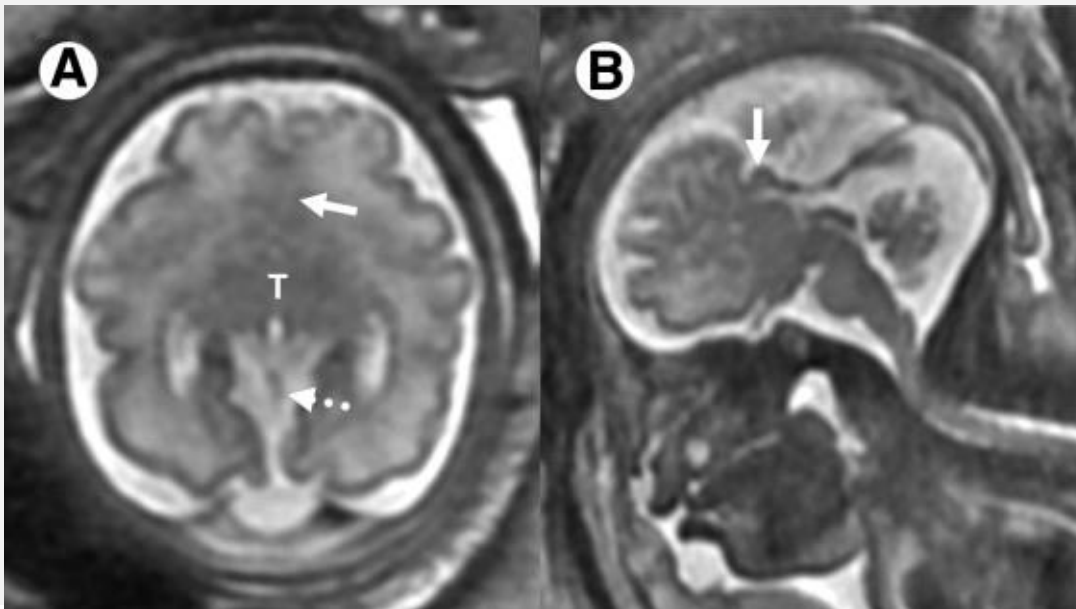


Feto de 34 semanas que muestra rasgos faciales anormales. Nariz tubular con fosa nasal única (A), hipotelorismo (B) y cabeza pequeña (C)

# Clasificación: HP semilobar



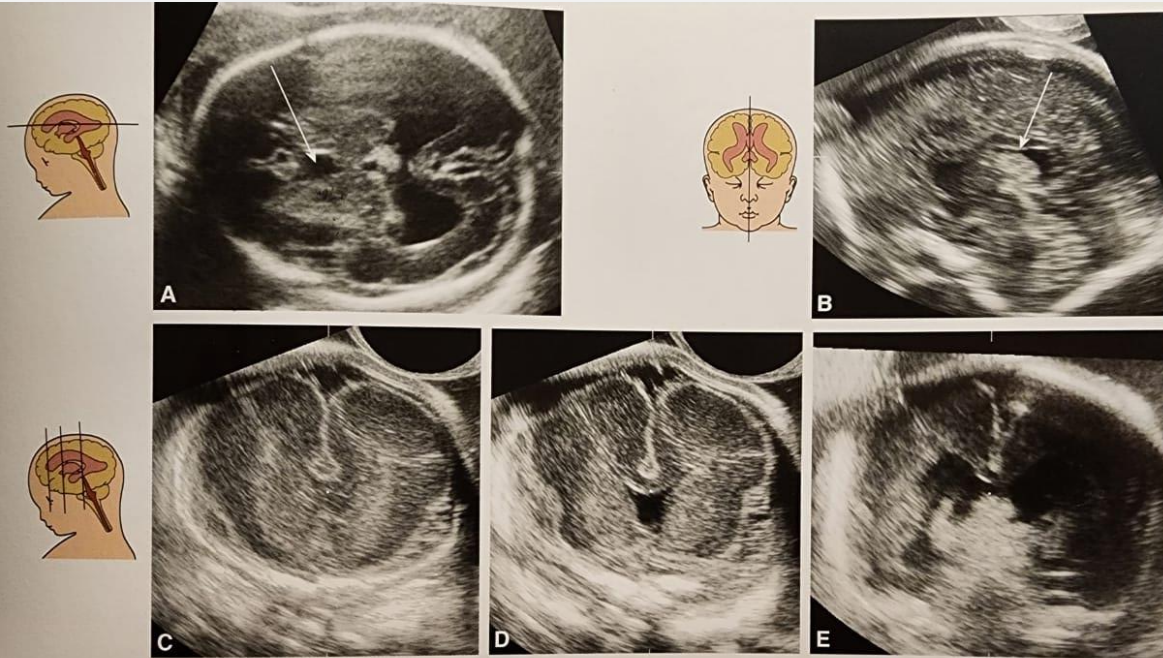
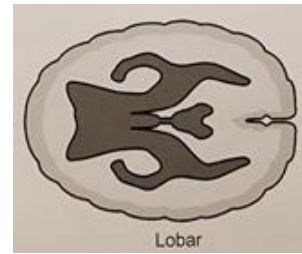
Los dos hemisferios cerebrales están separados parcialmente en la parte posterior, pero todavía hay una sola cavidad ventricular anterior.



Feto de 34 semanas. Imagen axial (A) SSFSE T2 que demuestra la falta de visualización de la fisura interhemisférica en la parte anterior (flecha continua) y presente en la parte posterior (flecha punteada). Los tálamos (T) están fusionados. (B) La imagen sagital de la línea media muestra la ausencia del cuerpo calloso (flecha).



# Clasificación: HP lobar



La alteración anatómica es mucho más sutil. Usualmente es descrita como un cerebro casi completamente dividido en dos hemisferios diferenciados, con la única excepción de que hay un grado variable de fusión a nivel de la circunvolución cingulada y de los cuernos frontales de los ventrículos laterales. El septo pelúcido está siempre ausente. Los bulbos y tractos olfatorios pueden estar ausentes, hipoplásicos o normales.

**Figura 6-7.** Holoprosencefalia lobar. (A) El cavum septi pellucidi está ausente y los ventrículos laterales se ven significativamente dismórficos y fusionados desde el nivel de los cuernos frontales hasta los cuernos. (B) En el plano sagital, el cuerpo caloso no se ve de manera clara y solo se ve un borde irregular de tejido que hace puente entre los hemisferios en su parte posterior (flecha). (C-E) Los cortes coronales son más útiles para el diagnóstico porque muestran la fusión inferior de los lóbulos frontales, los cuernos frontales fusionados mal desarrollados y la comunicación entre los cuernos de los ventrículos laterales. (Reproducido, con autorización de Visual Encyclopedia of Ultrasound in Obstetrics and Gynecology. Sociedad Internacional de Ultrasonido en Obstetricia y Ginecología, 2010, www.isuog.org).

# Holoprosencefalia




Anomalías  
asociadas



Anomalías faciales (parte del espectro), quistes y lipomas interhemisféricos. Alta asociación a trastornos genéticos: T13, del(13q), del(18p), T18, triploidía, dup(3p) y del(7)(pterq32)

Riesgo de  
recurrencia



La holoprosencefalia euploide, tiene un riesgo estimado de recurrencia en hermanos de 6%. En las condiciones hereditarias llega al 25-50%

Dg.  
diferenciales



- Hidranencefalia.
- Hidrocefalia simple con alteración secundaria del septo pelúcido.
- Ausencia de septo pelúcido aislada o asociada con DSO.

# Holoprosencefalia: diagnóstico



En holoprosencefalia alobar el indicio más útil es la demostración de un ventrículo primitivo único. Cuando está presente se puede reconocer un saco dorsal el cual es un plegamiento de la tela coroidea presente en el techo ventricular, formando un quiste de tamaño variable. Si se asocia ciclopía, hipotelorismo, fisura labiopalatina en la porción media, fortalece el diagnóstico.

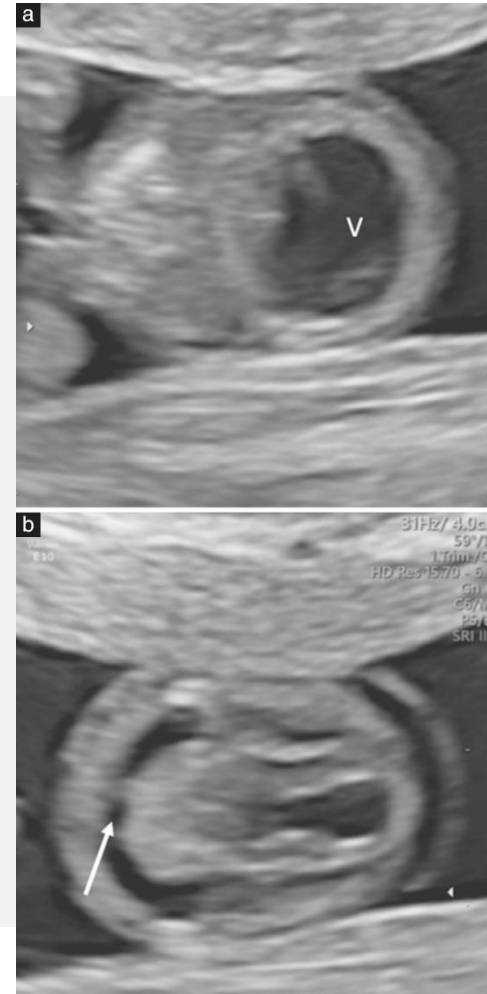
La variante alobar, puede ser manifiesta en el primer trimestre, al no observarse el clásico signos de la mariposa.

La variante semilobar, se sugiere por la presencia de cuernos occipitales bien desarrollados.

La variante lobar se sospecha ante ausencia del septo pelúcido y ventrículos laterales aumentados de tamaño y algo dismórficos. La falta de demostración de un CC bien desarrollado, cuernos frontales mal formados y separación incompleta de los lóbulos frontales en su porción inferior, favorece el diagnóstico de la variante lobar.

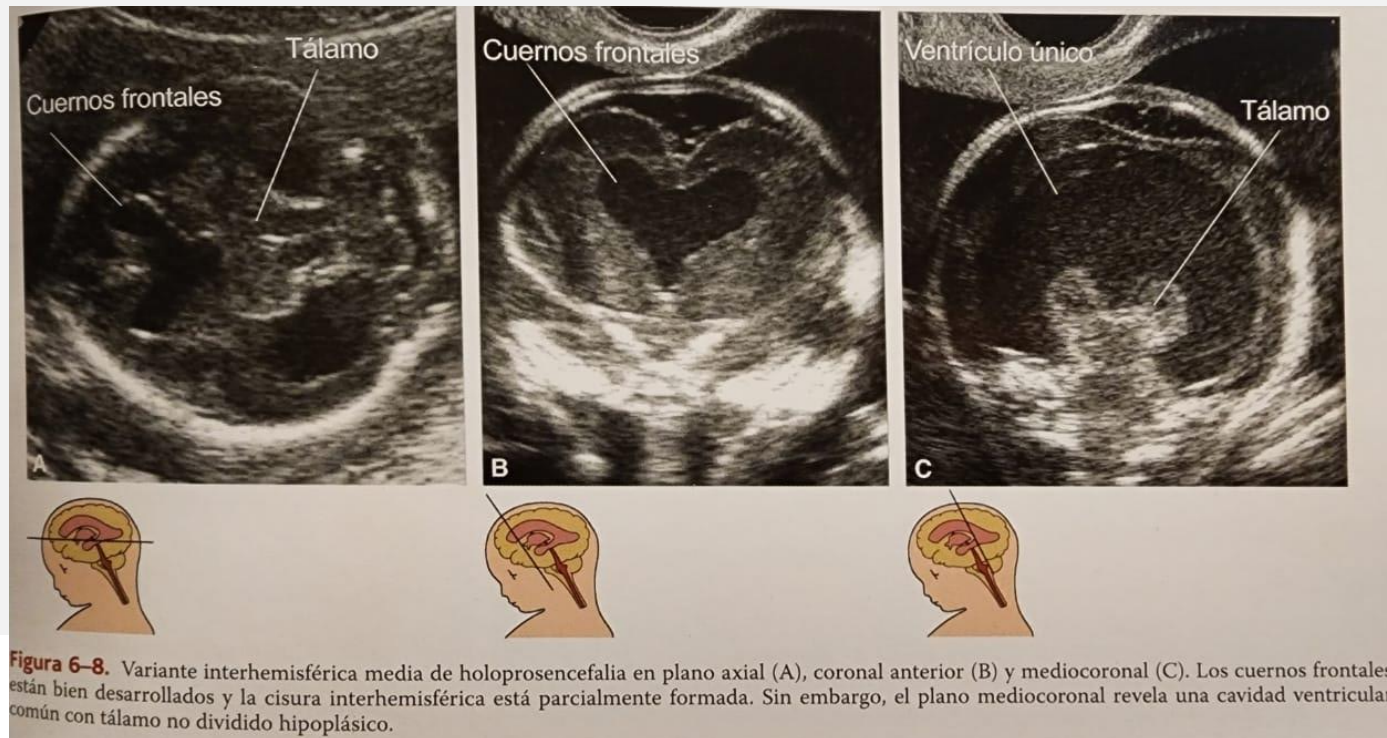
# Holoprosencefalia alobar: diagnóstico precoz

Interrupción de la hoz del cerebro,  
fusión de los tálamos y de los  
cuernos anteriores de los  
ventrículos laterales.



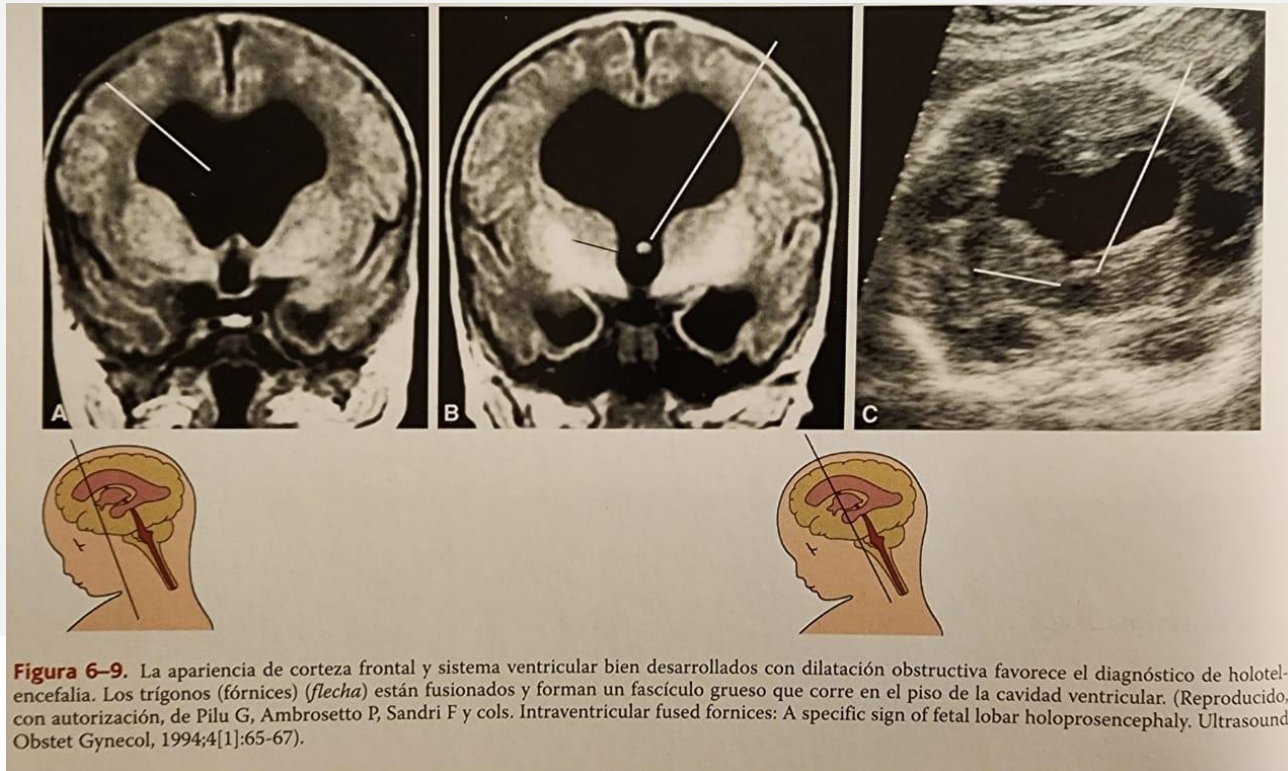
# Holoprosencefalia: diagnóstico

La variante interhemisférica media de holoprosencefalia es intermedia entre la variedad lobar y alobar. Cuando se compara con la variedad alobar, los lóbulos frontales están más diferenciados que lo usual con cuernos frontales reconocibles, sin embargo por detrás hay una cavidad ventricular única grande e indiferenciada con un diencéfalo hipoplásico.



# Holoprosencefalia: diagnóstico

La holotelencefalia se presenta con dilatación ventricular obstructiva severa, así como con cuernos frontales bien formados pero fundidos por la ausencia de septo pelúcido. Los trígonos (fórnix) están fusionados y se ven en la línea media en forma de fascículo grueso que corre desde la comisura anterior hacia la posterior.



# Holoprosencefalia: Estudio genético



Se debe ofrecer BVC para análisis con CMA. Se considera aceptable comenzar con cariotipo convencional o FISH, con CMA reflejo si estos test resultan normales.

Si existe historia familiar de alteraciones genéticas, existe consanguinidad, o hay anomalías adicionales con test genéticos iniciales normales, se recomienda estudio con secuenciación de exoma (WES o WGS).

Para pacientes que no desean someterse a estudio invasivo, otra opción aceptable es el cffDNA.

Todo lo anterior bajo un adecuado asesoramiento pre y post test por genetista o especialista en MMF.

# Holoprosencefalia: pronóstico



La variante alobar se considera letal, y se puede ofrecer IVE (Ley 21.030). Hay casos descritos con sobrevida larga, pero alta morbilidad neurológica.

La variante semilobar no se considera letal, pero se asocia con compromiso neurológico severo.

El pronóstico de la variante lobar es incierto. Es común trastorno del desarrollo intelectual y secuelas neurológicas. En muchas ocasiones se asocia a displasia del acueducto cerebral (Silvio) lo que conduce a hidrocefalia obstructiva.



# Agenesia del cuerpo calloso (CC)



Corresponde a la ausencia total o parcial del CC. También puede estar afectada su forma (disgenesia) o su espesor (hipoplasia).

El CC es la comisura más grande que conecta los hemisferios y está compuesta por tractos axonales que conectan ambos lados del cerebro. Comienza su desarrollo aproximadamente en la semana 10 y continua creciendo después del nacimiento.

Incidencia aproximada de 0,3-0,7% en la población general y de 2-3% en casos de RDSM.

Etiología heterogénea. Algunos teratógenos asociados sería el alcohol y fenilcetonuria materna. Alta asociación a trastornos genéticos (aneuploidías, CNVs y trastornos monogénicos). Los fenómenos isquémicos e infecciosos también pueden afectar su buen desarrollo.

# Agenesia del cuerpo calloso (CC)



Deriva de la *massa comissuralis*, que es una estructura embriológica que está formada por la fusión de los márgenes laterales del surco que separa las vesículas telencefálicas primitivas.

Las fibras callosas se identifican histológicamente recién a la semana 10.

Por RNM se puede demostrar su existencia en la semana 15 (sólo porción anterior).

Tiene una estrecha relación con el septo pelúcido. “*no puede haber septo pelúcido sin cuerpo calloso*”

En la agenesia parcial está ausente la porción caudal en distintos grados (esplenio y cuerpo).

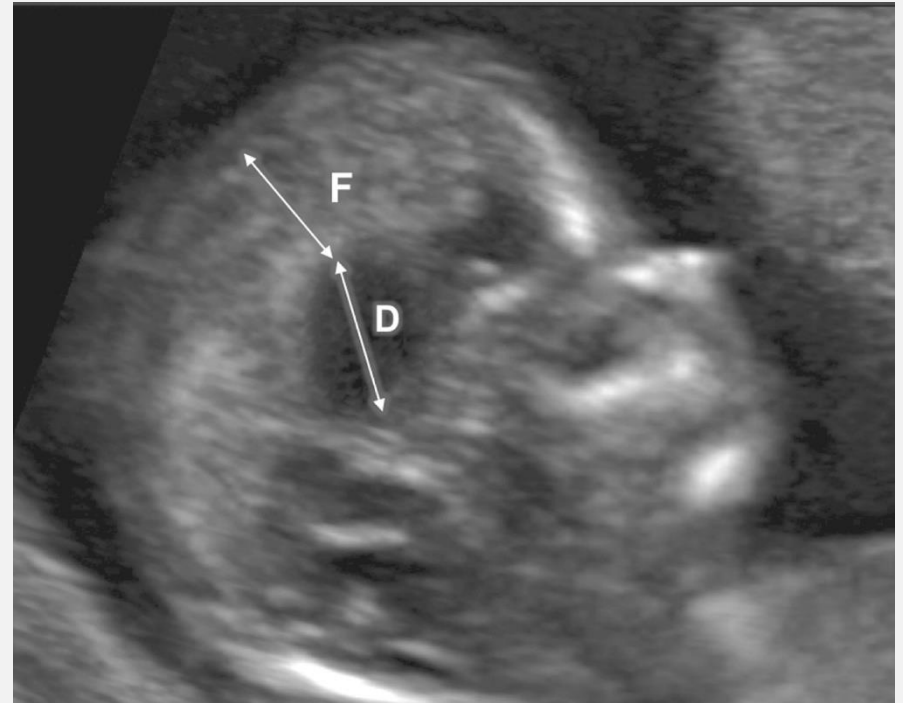
La agenesia completa distorsiona la arquitectura cerebral, con ventrículos laterales más grandes y elongados. Provoca también una inducción anormal de las circunvoluciones mediales, determinando un ordenamiento radiado de surcos cerebrales alrededor del techo del 3er ventrículo.

# Agnesia del cuerpo calloso: diagnóstico



El CC aparece ecográficamente a las 16-18 semanas. Signos indirectos de agnesia del CC, son el aumento del ratio diencéfalo:hoz del cerebro.

La visualización de la arteria pericallosa, se asocia a aparición posterior del CC en todos los casos.



# Agenesia del cuerpo calloso: diagnóstico

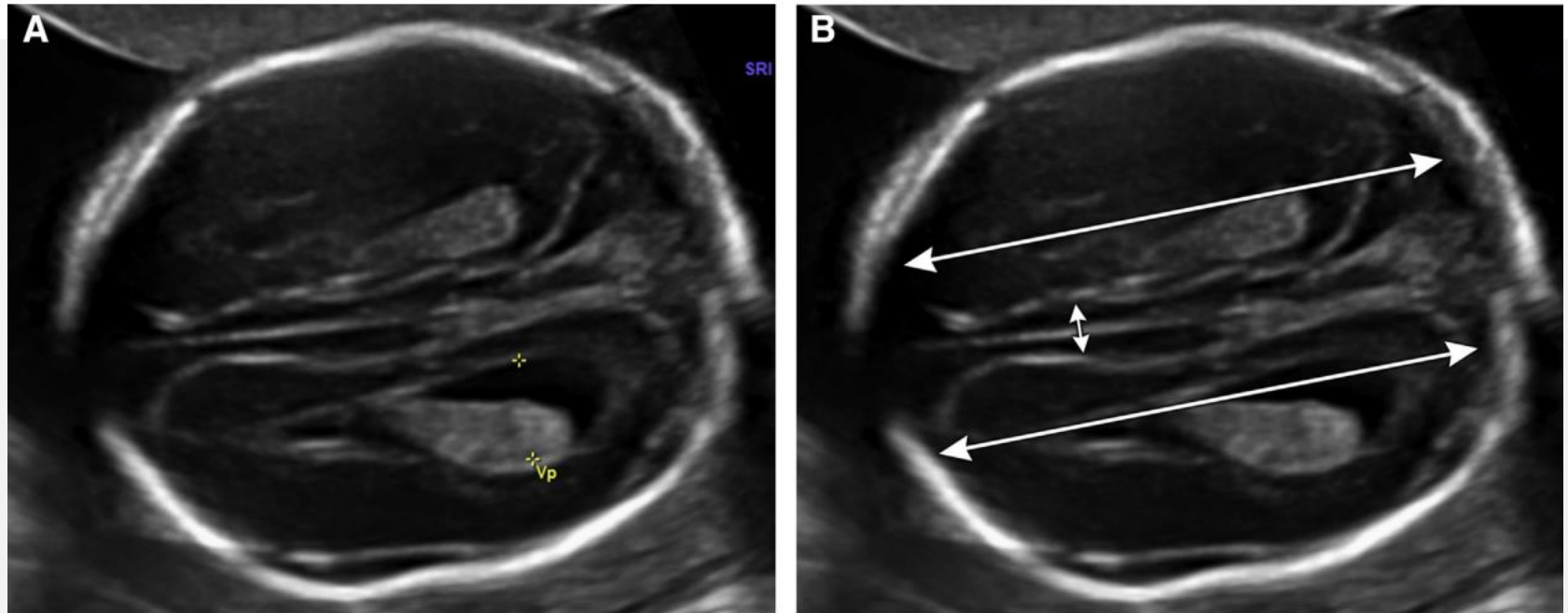


En operadores entrenados, el diagnóstico ecográfico se puede realizar alrededor de las 18-20 semanas. Idealmente por vía TV visualizando los planos coronales y especialmente el mediosagital.

Sospechar frente a:

- ausencia de *cavum septum pellucidum* en los planos axiales habituales.
- Ventriculomegalia. Un 3% de las ventriculomegalias están asociadas a agenesia del CC, en particular las formas leves.
- Aumento desproporcionado de los cuernos occipitales (*colpocefalia*) con un cuerno anterior puntiagudo (forma de lágrima de los VL).
- Desplazamiento hacia arriba del 3er ventrículo, sobre el nivel de los VL.
- Se asocia a lesiones de línea media como quistes y lipomas.
- Ausencia de arteria pericallosa, con la ACA ascendiendo linealmente en forma radiada.

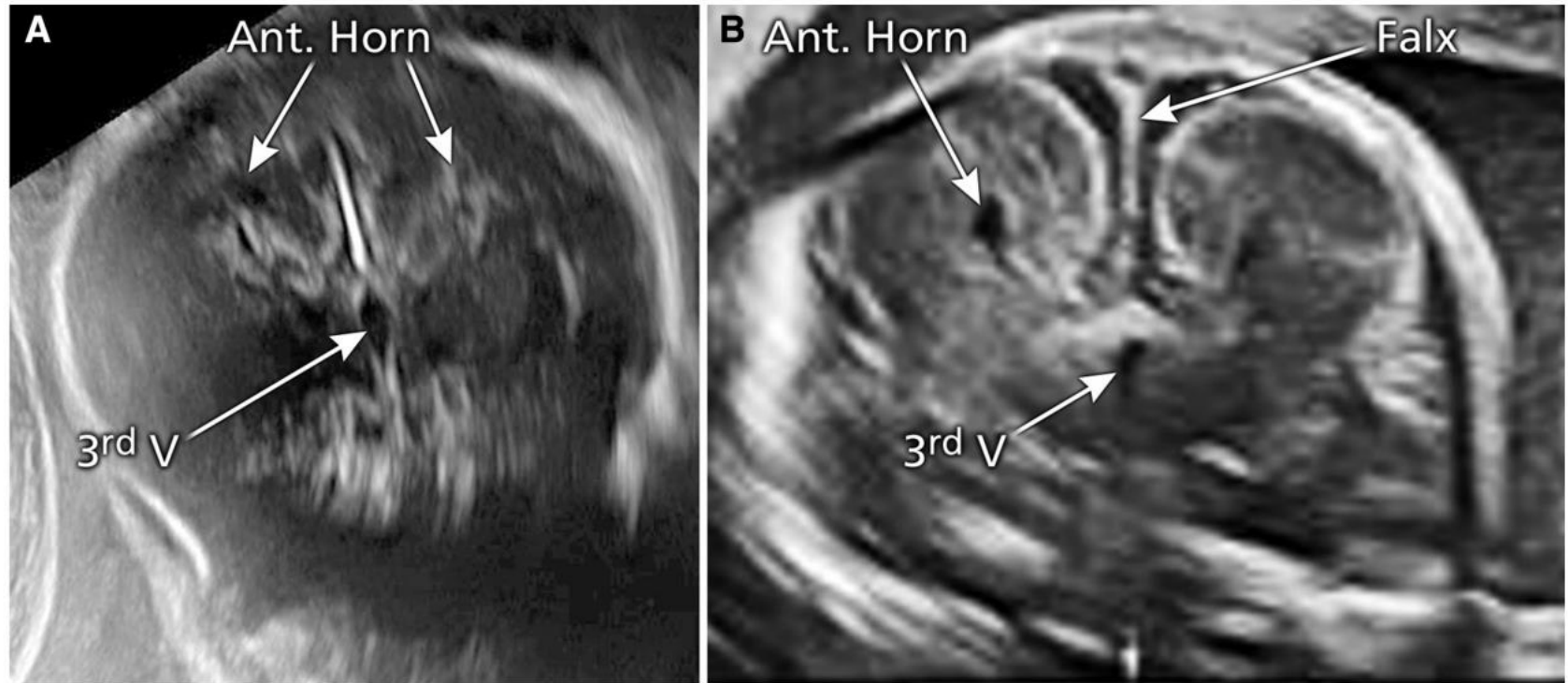
# Agnesia del cuerpo calloso: diagnóstico



**A**, Absence of the cavum septi pellucidi and an uninterrupted midline separating the frontal lobes. **B**, Same image as image **A** with labels highlighting the widened interhemispheric space (*small arrows*). The posterior horns of the lateral ventricles are disproportionately dilated relative to the anterior horns, resulting in a “teardrop” configuration (colpocephaly). In addition, note that the ventricles are parallel to each other and to the midline (*long arrow*).

SMFM. SMFM Anomalies Consult Series #3. Am J Obstet Gynecol 2020.

# Agnesia del cuerpo calloso: diagnóstico



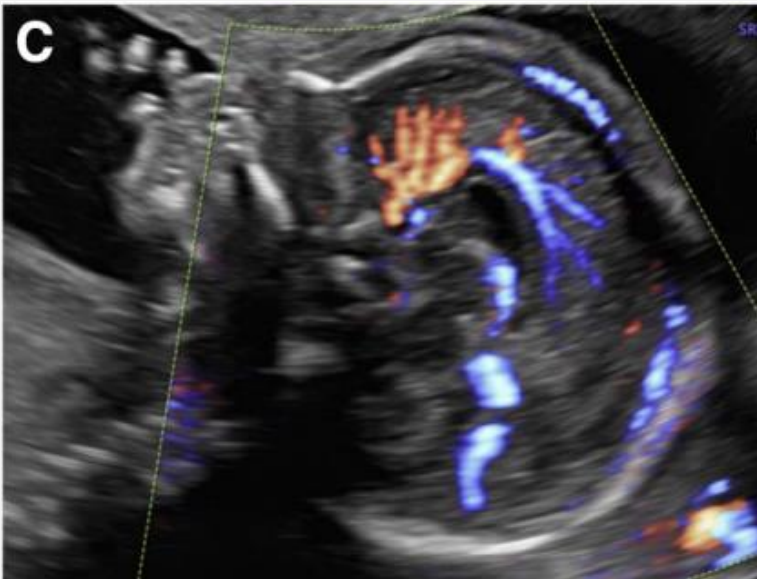
**A**, A fetus at 30 5/7 weeks of gestation with a dilated and abnormally shaped third ventricle. The roof of the diamond-shaped third ventricle is elevated and reaches the midline falx. The frontal horns of the lateral ventricles appear parallel, slitlike, and demonstrate a slight crescent-shaped concavity toward the midline. **B**, Coronal section of a fetus at 20 1/7 weeks of gestation. The findings are similar to those shown in image **A**.

3<sup>rd</sup> V, third ventricle; Ant horn, anterior horn of the lateral ventricle.

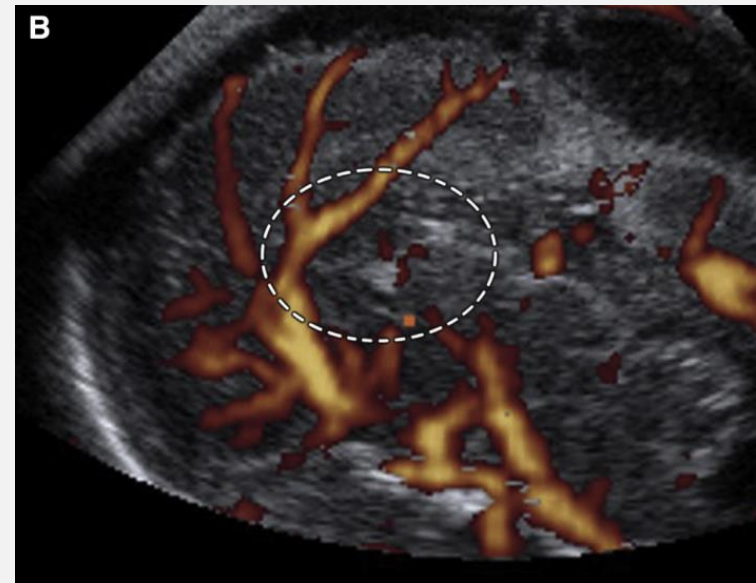
SMFM. SMFM Anomalies Consult Series #3. *Am J Obstet Gynecol* 2020.

# Agnesia del cuerpo calloso: diagnóstico

Arteria pericallosa normal

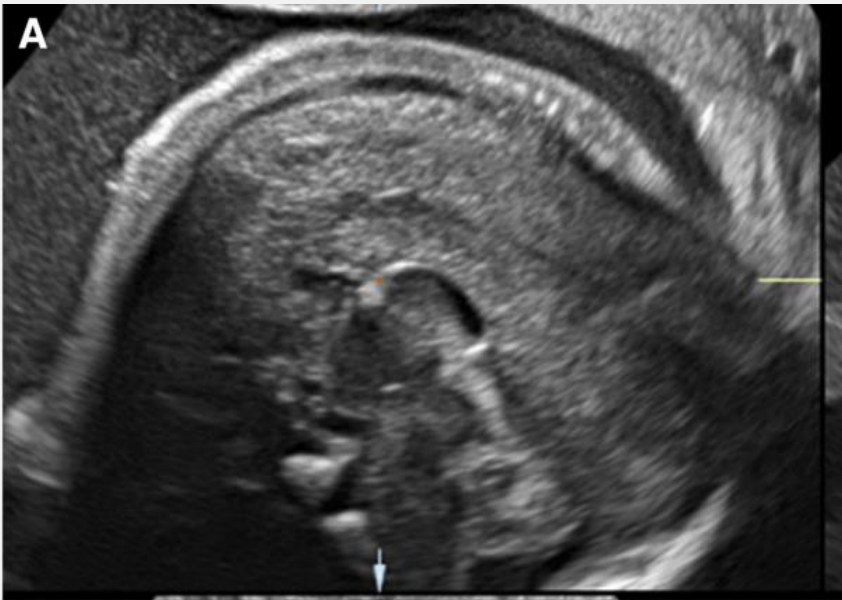


ACA radiada

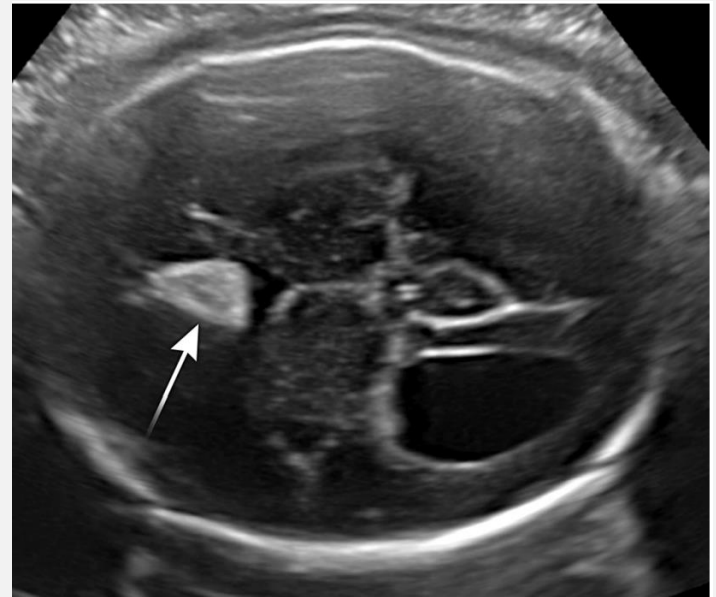


# Agnesia del cuerpo calloso: diagnóstico

Agnesia CC



Lipoma en línea media





# Agenesia del cuerpo calloso: genética



Anomalías cromosómicas se asocian en un 17%, con un riesgo de aneuploidía de un 4,8% y un 7,5% en casos de agenesia completa vs parcial respectivamente.

CMA detecta CNVs en un 5,7% con cariograma normal.

ES también ha demostrado utilidad recientemente.

cffDNA es aceptable en casos de no aceptar procedimientos invasivos.

En casos que se sospecha causa infecciosa, se sugiere serología para Zika y CMV.

# Agenesia del cuerpo calloso: pronóstico



Cuando se asocia a algún trastorno genético, el pronóstico suele ser reservado, sobre todo en asociación a malformación cortical y a malformación Dandy-Walker.

En casos de hallazgo de agenesia de CC aislada, con estudio genético normal, el pronóstico suele ser bueno, resultando incluso en personas asintomáticas, o con déficit leves, como incapacidad de armonizar estímulos usando ambas manos o discriminar diferencias de temperatura.

El desarrollo intelectual suele ser normal o borderline. También se ha ligado a psicosis y con errores innatos del metabolismo.

Un 7-16% de los afectados padece epilepsia.

Se sugiere complementar estudio con una evaluación anatómica completa y ecocardiografía fetal, dada su asociación con síndromes genéticos.

# Agenesia del septo pelúcido y displasia septo óptica



La agenesia del septo pelúcido es una anomalía cerebral que se caracteriza por ausencia del septo pelúcido. Cuando se asocia a hipoplasia del nervio óptico y/o disfunción de la hipófisis, se denomina **displasia septo óptica** (o síndrome de Morsier).

El septo pelúcido están formado por 2 finas hojas separadas en la línea media en relación a las astas anteriores de los VL, que en vida prenatal se llena de líquido formando su *cavum*. La agenesia de esta estructura usualmente se asocia a otras anomalías cerebrales como holoprosencefalia y malformaciones corticales como esquizefalia.

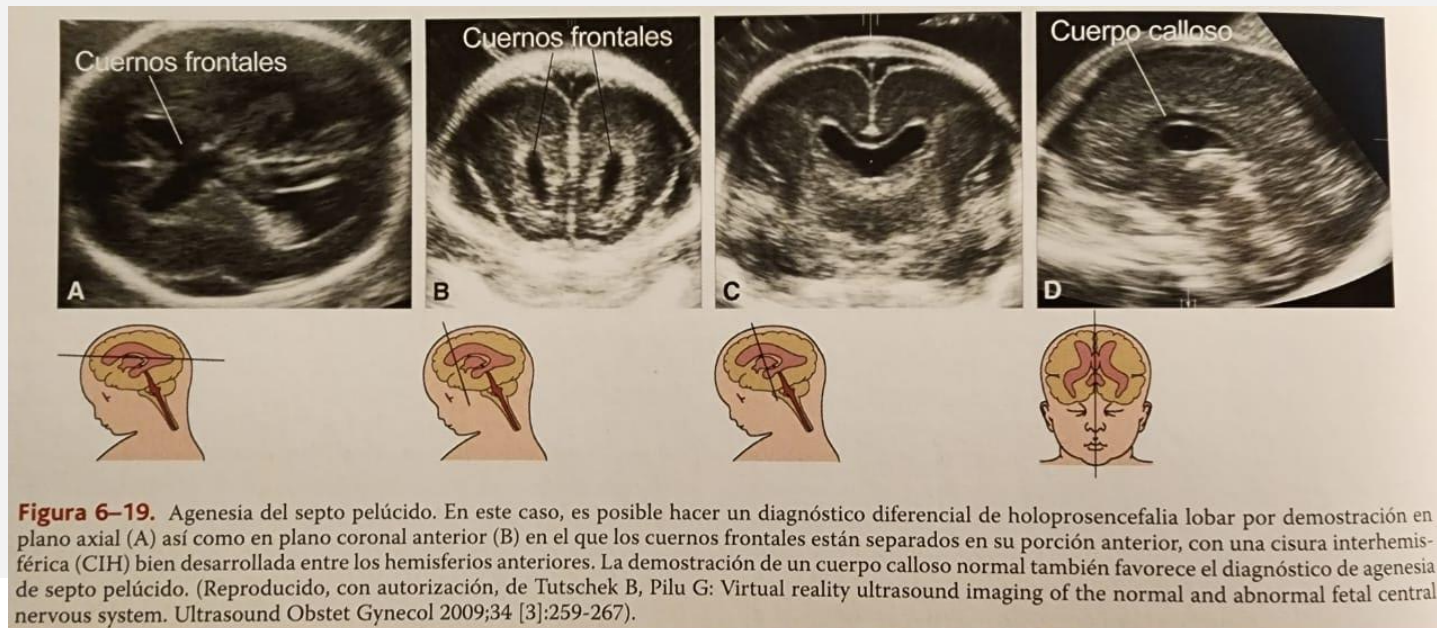
En la DSO, existe una agenesia del SP, hipoplasia del nervio óptico e hipoplasia pituitaria. Como resultado, son niños con mala visión y nistagmo, y signos de hipopituitarismo tanto anterior como posterior (talla baja, diabetes *insípida*, hipotiroidismo, trastornos puberales)

# Agenesia del septo pelúcido y displasia septo óptica



Se han asociado algunos genes (HESXI), así como exposición a teratógenos y agentes virales. La mayor parte de los casos son esporádicos, con un bajo riesgo de recurrencia.

El diagnóstico debe sospecharse cuando hay ausencia del CSP. Los cuernos frontales están unidos en la línea media. El CC suele estar presente pero de aspecto hipoplásico. Puede asociarse a ventriculomegalia



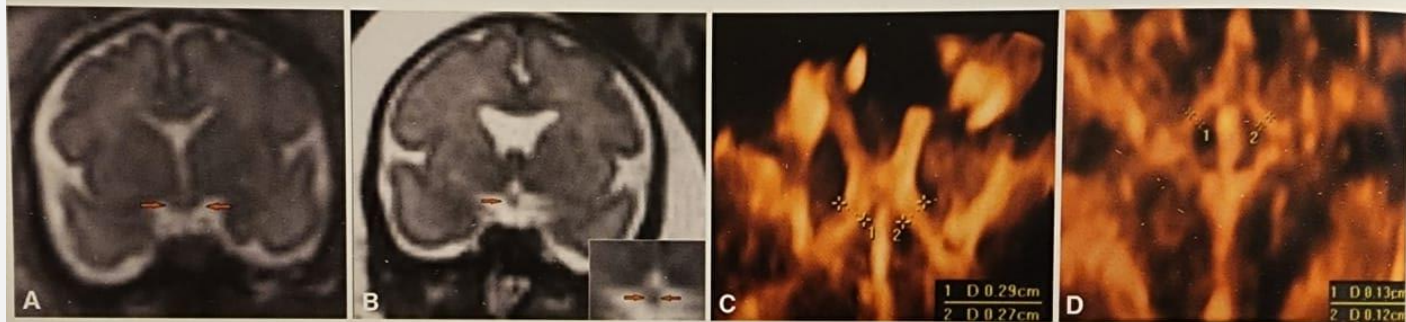
**Figura 6–19.** Agenesia del septo pelúcido. En este caso, es posible hacer un diagnóstico diferencial de holoprosencefalia lobar por demostración en plano axial (A) así como en plano coronal anterior (B) en el que los cuernos frontales están separados en su porción anterior, con una cisura interhemisférica (CIH) bien desarrollada entre los hemisferios anteriores. La demostración de un cuerpo calloso normal también favorece el diagnóstico de agenesia de septo pelúcido. (Reproducido, con autorización, de Tutschek B, Pilu G: Virtual reality ultrasound imaging of the normal and abnormal fetal central nervous system. *Ultrasound Obstet Gynecol* 2009;34 [3]:259-267).

# Agenesia del septo pelúcido y DSO: pronóstico



La agenesia del septo pelucido puede estar asociado a cuadros severos de mal pronóstico como holoprosencefalia y esquizencefalia. En casos de ser aisladas el pronóstico es bueno, y el desafío es diferenciarlo de la DSO el cual tiene un pronóstico controversial, en donde suele haber daño visual, pero es rara la ceguera. El hipotuitarismo es tratable. Se ha asociado algún grado de RDSM y convulsiones.

Se ha descrito que un 25% de los casos con agenesia del septo pelucido tiene DSO. La medición de los tractos del quiasma óptico podrían orientar el diagnóstico.



**Figura 6-21.** Demostración de quiasma óptico fetal. Cortes coronales de RM que muestran un quiasma normal (flechas) (A) comparado con uno hipoplásico (flechas) en un feto con displasia septo óptica. Sonogramas tridimensionales que muestran la medición de los tractos posteriores en un quiasma normal (C) comparado con uno hipoplásico (D). (A, B Reproducido de Lepinard C, Coutant R, Boussion F, Loisel D, Delorme B, Biquard F y cols. Prenatal diagnosis of absence of the septum pellucidum associated with septo-optic dysplasia. *Ultrasound Obstet Gynecol.* 2005 Jan;25 [1]:73-75). (C, D Reproducido de Damaj L, Bruneau B, Ferry M, Moutard ML, Garel C, Odent S, Adamsbaum C, Avni F, Tréguier C, Lázaro L: Pediatric outcome of children with severity the prenatal diagnosis of isolated septal agenesis. *Prenat Diagn.* 2010;30[12-13]:1143-1150).

# CERPO

Centro de Referencia Perinatal Oriente

Facultad de Medicina, Universidad de Chile



# DEFECTOS DE INDUCCIÓN VENTRAL

**Dr. Osvaldo Flores Belkerbach**

Programa de Especialización Medicina Materno Fetal

Facultad de Medicina, Universidad de Chile

Marzo 2023