

CERPO

Centro de Referencia Perinatal Oriente
Facultad de Medicina, Universidad de Chile



Emergencias Cardiológicas Neonatales de Origen Congénitos

Dra. Verónica Ruiz Domínguez

Cardióloga Pediatra

Fellow Ecocardiografía Pediátrica Hospital Roberto del Río

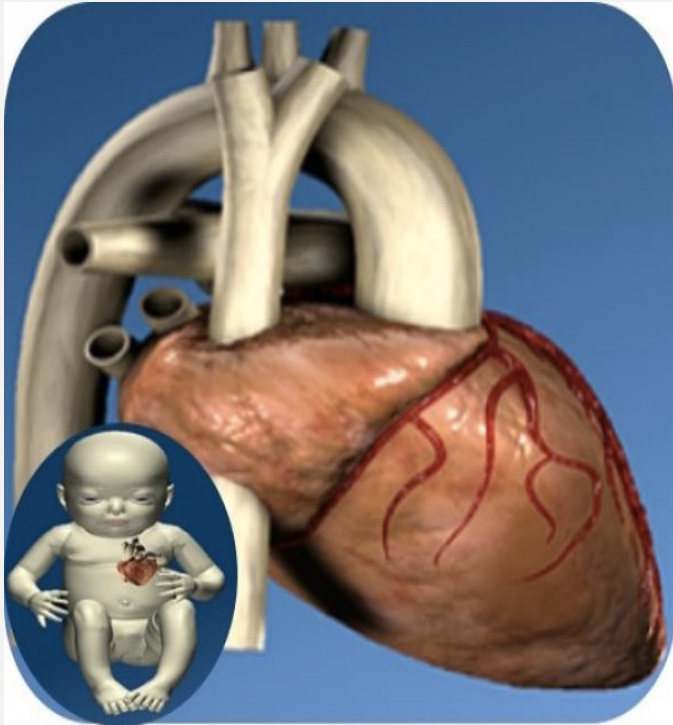
Introducción



La enfermedad cardíaca abarca un amplio espectro de gravedad, desde condiciones muy leves a graves que ponen en peligro la vida del RN.

Un 25 % de los RN tienen una CC crítica que requiere una intervención cardíaca oportuna después del nacimiento.

ECOCARDIOGRAFÍA FETAL



Desde la década de 1980, el ecocardiografía fetal se ha convertido en el **Gold Standard** en la detección prenatal de CC

El ecocardiograma fetal representa la principal herramienta para el diagnóstico y evaluación detallada de las CC

Finales del primer trimestre hasta el término

Realizar entre las 18 y 22 semanas de gestación

FACTORES DE RIESGOS DE CC

Table 1 Indications for fetal echocardiography

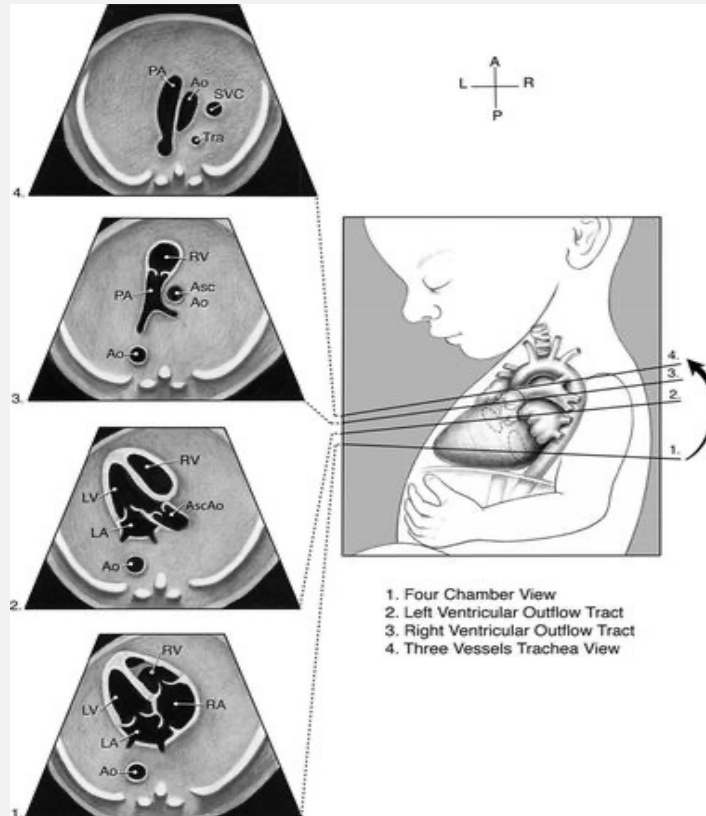
Maternal factors

- Diabetes mellitus or gestational diabetes
- Lupus or Sjogren's syndrome with anti-SSA/anti-SSB antibodies
- Use of assisted reproduction technology
- Maternal infection during pregnancy (i.e., Rubella, Coxsackie, Parvovirus)
- Teratogen exposure
- Phenylketonuria, uncontrolled
- Family history of congenital heart disease in 1st degree relative (mother/father/sibling of fetus)

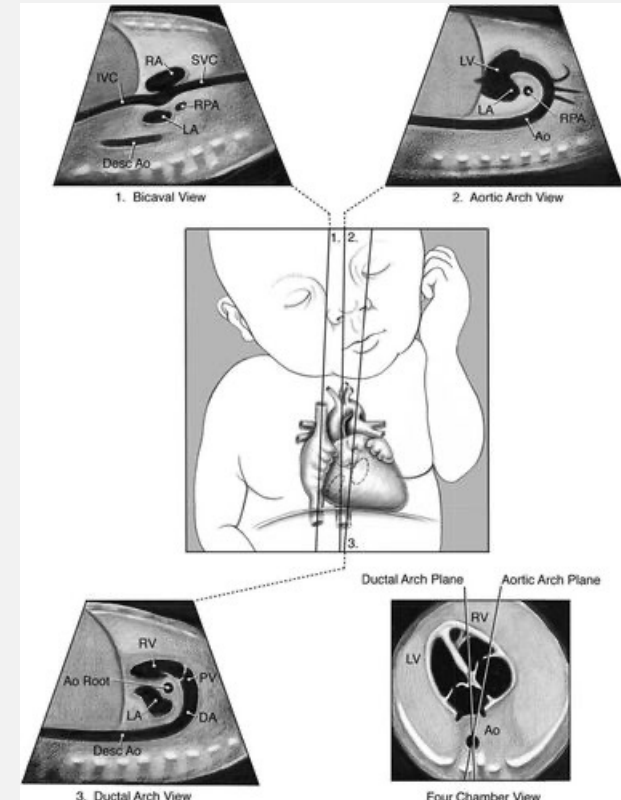
Fetal factors

- Suspected cardiac anomaly on obstetric ultrasound
- Fetal arrhythmia
- Extracardiac anomaly
- Chromosomal abnormality
- Increased NT (≥ 3 mm)
- Fetal hydrops or pericardial effusion
- Monochorionic twinning
- Abnormal umbilical or placental venous anatomy

ECOCARDIOGRAFIA FETAL



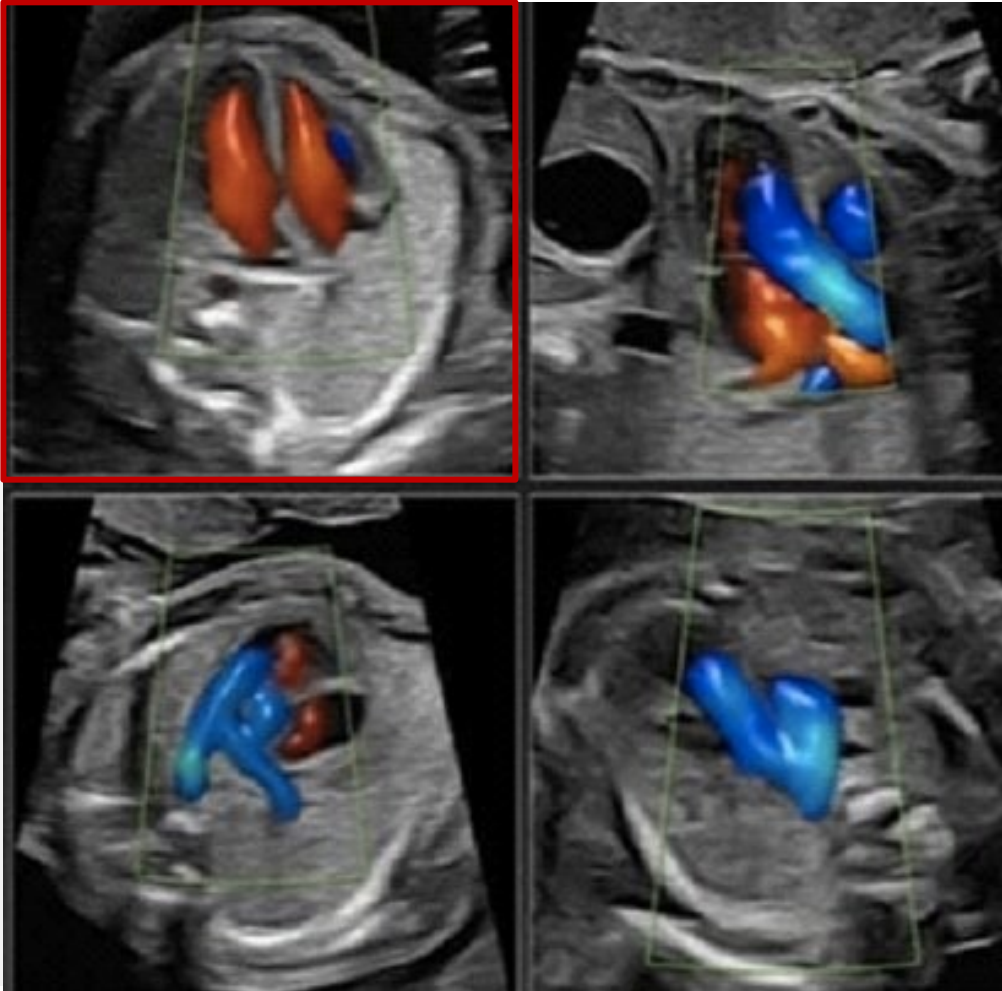
Vistas transversales



Vistas sagitales



CERPO



**50% SENSIBILIDAD DE LA
CARDIOPATIA CONGENITA
CRITIA**

**>90% SENSIBILIDAD DE LA
CARDIOPATIA CONGENITA
CRITIA**

Objetivos de Ecocardiograma Fetal



1.- Proporcionar un diagnóstico preciso de la malformación

2.- Asesoramiento a los padres

Brindar una imagen clara y veraz del pronóstico

Delinear las opciones de manejo y tratamiento disponibles

Ayudar a los padres a tomar decisiones sobre la mejor forma de manejo

3.- Terapia fetal para afecciones cardiovasculares antes del nacimiento

- Manejo de las arritmias fetales
- Intervención de Catéter Cardíaco Fetal

4.- Establecer el manejo postnatal en la etapa de transición

Esto permite la planificación especializada de partos en casos seleccionados con el objetivo de mejorar los resultados fetales y posnatales

Establecer el manejo postnatal en la etapa de transición



- Requiere un equipo multidisciplinario, integrado por cardiólogos, obstetras y especialistas materno-fetales, neonatólogos, así como otros especialistas pediátricos.
- Planificar más integral para prevenir el compromiso hemodinámico intraparto que puede ocurrir con la CC específica de alto riesgo

Diagnosis and Treatment of Fetal Cardiac Disease, 2014 American Heart Association, Inc

Fetal echocardiography for planning perinatal and delivery room care of neonates with congenital heart disease, *Echocardiography*. 2017;34:1804–1821.



Circulation

Volume 129, Issue 21, 27 May 2014; Pages 2183-2242
<https://doi.org/10.1161/01.cir.0000437597.44550.5d>



AHA SCIENTIFIC STATEMENT

Diagnosis and Treatment of Fetal Cardiac Disease

A Scientific Statement From the American Heart Association

Mary T. Donofrio, MD, Anita J. Moon-Grady, MD, Lisa K. Hornberger, MD, Joshua A. Copel, MD, Mark S. Sklansky, MD, Alfred Abuhamad, MD, Bettina F. Cuneo, MD, James C. Huhta, MD, Richard A. Jonas, MD, Anita Krishnan, MD, Stephanie Lacey, DO, Wesley Lee, MD, Erik C. Michelfelder, Sr, MD, Gwen R. Rempel, RN, Norman H. Silverman, MD, DSc, FAHA, Thomas L. Spray, MD, FAHA, Janette F. Strasburger, MD, Wayne Tworetzky, MD, Jack Rychik, MD, and on behalf of the American Heart Association Adults With Congenital Heart Disease Joint Committee of the Council on Cardiovascular Disease in the Young and Council on Clinical Cardiology, Council on Cardiovascular Surgery and Anesthesia, and Council on Cardiovascular and Stroke Nursing

DOI: 10.1111/echo.13672

WILEY Echocardiography

Fetal echocardiography for planning perinatal and delivery room care of neonates with congenital heart disease

Laura Sanapo MD¹ | Jay D. Pruetz MD² | Maciej Słodki MD^{3,4} |

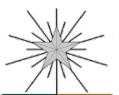M. Beth Goens MD⁵ | Anita J. Moon-Grady MD⁶ | Mary T. Donofrio MD^{1,7}

Objetivo: Estratificar la severidad de la CC, según el grado de compromiso hemodinámico en la vida postnatal y luego usar esta información para especificar recomendaciones para el parto y la atención posnatal

Tabla 19. Nivel de asignación de atención y plan de acción de coordinación

LOC	Definición	Ejemplo de cardiopatía coronaria	Recomendaciones de entrega	Recomendaciones de recuperación ante desastres
PAGS	CC en la que se planifican cuidados paliativos	CC con anomalía cromosómica grave/mortal o enfermedad multisistémica	Organizar los servicios de apoyo familiar/cuidados paliativos Parto normal en el hospital local	
1	CC sin riesgo previsto de inestabilidad hemodinámica en la RD ni primeros días de vida	VSD, AVSD, TOF leve	Organizar consulta de cardiología o evaluación ambulatoria Parto normal en el hospital local	Atención de rutina de DREvaluación neonatal
2	CC con riesgo mínimo de inestabilidad hemodinámica en RD pero que requiere cateterismo/cirugía posnatal	Lesiones dependientes del conducto, incluido HLHS, coartación crítica, AS grave, IAA, PA/IVS, TOF grave	Considere la inducción planificada generalmente cerca del término Parto en el hospital con neonatólogo y consulta de cardiología accesible	Neonatólogo en RDCuidado rutinario de RD, iniciar PGE si está indicadoTransporte para cateterismo/cirugía

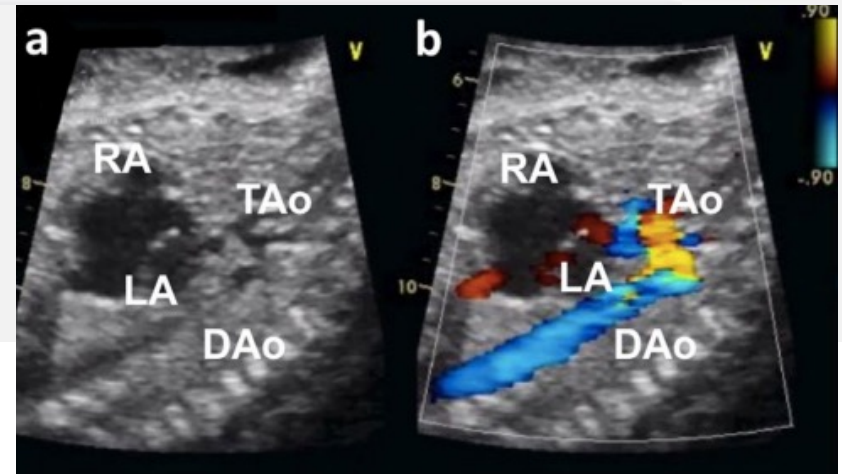
3	<p>CHD con probable inestabilidad hemodinámica en DR que requiere atención especializada inmediata para la estabilización</p>	<p>d-TGA con septum primum atrial preocupante (nota: es razonable considerar en riesgo a todos los fetos d-TGA sin ASD) Arritmias no controladas CHB con insuficiencia cardíaca</p>	<p>Inducción planificada a las 38–39 semanas; considere C/S si es necesario para coordinar los servicios. Entrega en un hospital que pueda ejecutar una atención rápida, incluidos los procedimientos necesarios para estabilizar/salvar vidas.</p>	<p>Neonatólogo y especialista cardíaco en RD, incluido todo el equipo necesario. Planificar la intervención según lo indique el diagnóstico. Planificar el transporte urgente si está indicado.</p>
4	<p>CHD con inestabilidad hemodinámica esperada con separación de la placenta que requiere cateterismo/cirugía inmediata en RD para mejorar las posibilidades de supervivencia</p>	<p>HLHS/RFO grave o IASd-TGA/RFO grave o IAS y DAO anormal Obstruido TAPVRE anomalía de bstein con hidrops TOF con APV y obstrucción grave de las vías respiratorias Arritmias no controladas con hidrops CHB con frecuencia ventricular baja, EFE y/o hidropesía</p>	<p>C/S en un centro cardíaco con los especialistas necesarios en DR, generalmente a las 38–39 semanas</p>	<p>Equipo especializado en atención cardíaca en DR Plan para la intervención según lo indique el diagnóstico; puede incluir cateterismo, cirugía o ECMO</p>
5	<p>CC en la que se planea un trasplante cardíaco</p>	<p>HLHS/IAS, CHD incluyendo anomalía de Ebstein grave, CHD o miocardiopatía con disfunción ventricular grave</p>	<p>Lista después de las 35 semanas de gestación C/S cuando el corazón está disponible</p>	<p>Equipo especializado en atención cardíaca en RD</p>



CERPO

TABLE 2 Prenatal predictors of delivery room care

CHD diagnosis	Fetal echocardiogram findings	Delivery room (DR) recommendations
ASD, VSD or AVSD (shunt lesions); Mild valve abnormalities	Isolated ASD or VSD with normal FO and DA flow, normal or minimal flow disturbances at valves, and normal heart function (LOC 1)	Routine care, hospital or telemedicine consult Outpatient cardiology follow-up
Coarctation, critical (ductal dependent lesion)	Ductal dependent coarctation (LOC 2): <ol style="list-style-type: none">1. Left/right heart size discrepancy with MV/TV and AoV/PV ratios $<0.6$⁵²2. Distal arch in 3rd trimester <3 mm⁵²3. AoI/DA in 3VV $<0.75$⁵³4. Abnormal Doppler flow in isthmus^{13,54}5. Posterior shelf⁵⁶	Initiation of prostaglandin infusion through peripheral IV or umbilical line Intubation with mechanical ventilation only if clinically indicated Transfer to cardiac center



HLHS and variants with severely restrictive or intact atrial septum

Pulmonary vein Doppler^{42,43}:

1. Moderate obstruction: PV f/r <5 and >3 (LOC 3)
2. Severe obstruction: PV f/r <3; (LOC 4)

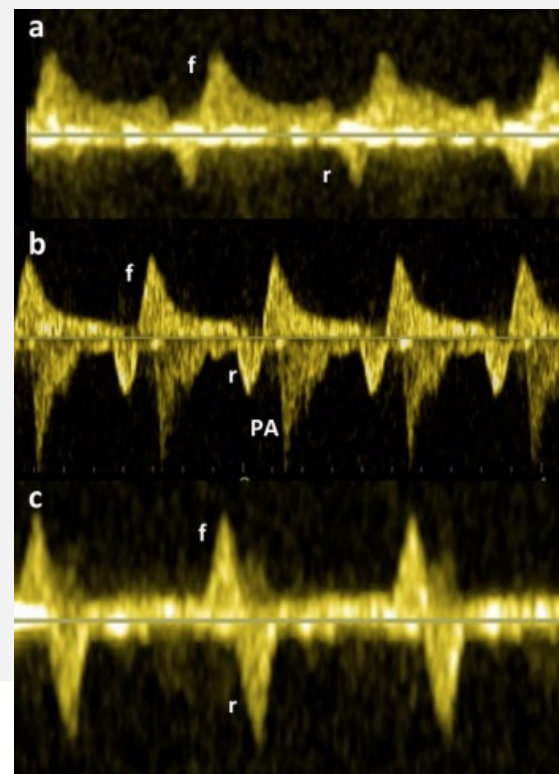
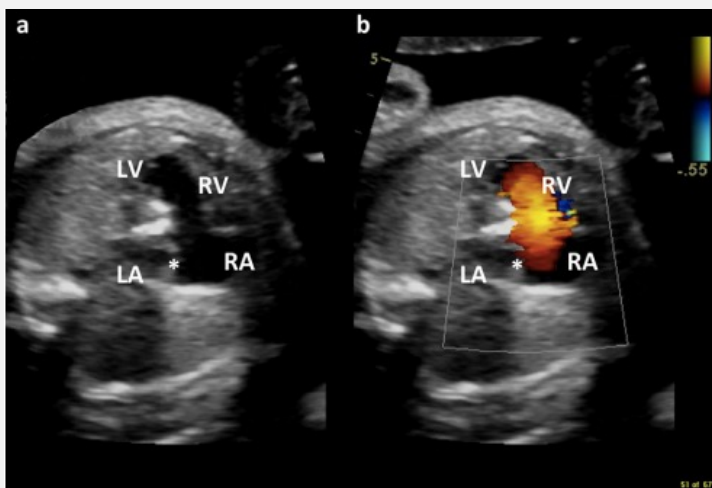
Initiation of prostaglandin infusion through peripheral IV or umbilical line

Intubation with mechanical ventilation

OR or cath lab on standby

Plan for immediate intervention to decompress left atrium

ECMO available



D-TGA and variants with restrictive atrial septum

Foramen ovale findings^{45,46}:

1. Hypermobile septum (LOC 3)
2. Angle of septum primum <30° (LOC 3)
3. Lack of swinging motion of septum or "tethered" septum (LOC 3)
4. Bowing of atrial septum >50% (LOC 3 or 4)
5. intact (LOC 4)

Abnormal ductus arteriosus⁽⁴⁷⁻⁴⁸⁾:

1. With additional RFO (LOC 4)
2. Small with moderate/severe restriction (LOC 3 or 4)
3. Reversed, bidirectional or accelerated flow (LOC 3 or 4)

Initiation of prostaglandin infusion through peripheral IV or umbilical line

Intubation with mechanical ventilation

Cath lab on standby

Plan for immediate balloon atrial septostomy

If ductal flow abnormal, consider pulmonary hypertension therapy including intubation, 100% oxygen, inhaled nitric oxide

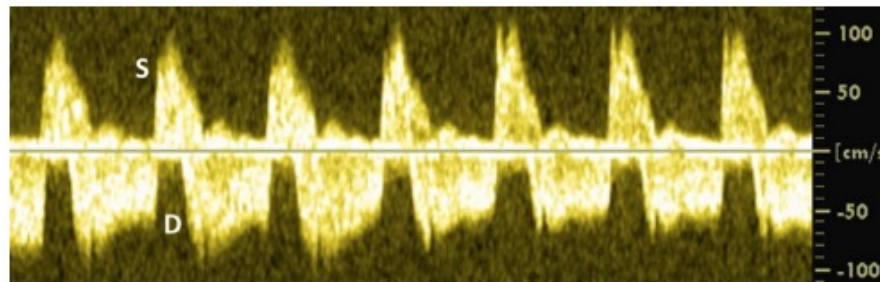


FIGURE 5 Bidirectional pulsed-Doppler blood flow in the ductus arteriosus in a fetus with D-transposition of the great arteries. S = systole; and D = diastole

TAPVR Obstructed

Pulmonary vein Doppler⁵⁰:

1. Monophasic nonpulsatile pulmonary (LOC 4)
2. Infradiaphragmatic TAPVR (LOC 3 or 4)

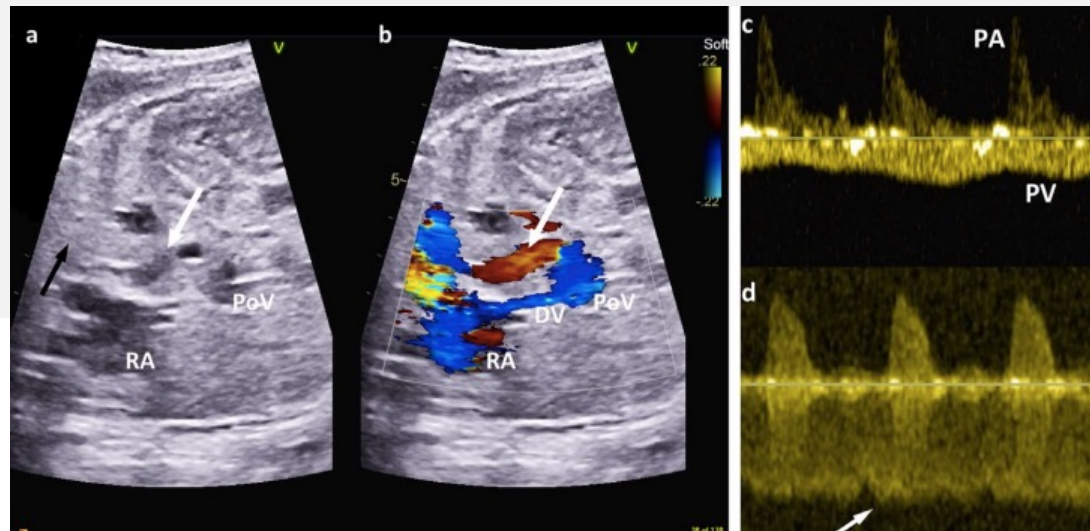
Intubation with mechanical ventilation

Peripheral IV and/or umbilical line

OR team on standby

Initiation of prostaglandin infusion (may relax the ductus venosus smooth muscle for infradiaphragmatic TAPVR)

Plan for immediate surgical intervention



CHD diagnosis	Fetal echocardiogram findings	Delivery room (DR) recommendations
Severe Ebstein's anomaly	<ol style="list-style-type: none"> 1. With associated cardiac dysfunction (LOC 3) 2. With associated hydrops fetalis (LOC 4) 	<p>Specialized cardiac care team in the DR</p> <p>Specialized ventilation (prone)</p> <p>Peripheral IV or umbilical access</p> <p>Intubation with mechanical ventilation if needed</p> <p>Consider 100% oxygen and inhaled nitric oxide to decrease pulmonary resistance</p> <p>Consider ECMO cardioversion or medical therapy in DR as indicated for arrhythmia</p>
Unstable tachyarrhythmias	<ol style="list-style-type: none"> 1. With associated heart failure (LOC 3) 2. With associated hydrops fetalis (LOC 4) 	<p>Consider early delivery if gestational age appropriate</p> <p>Cardioversion and/or medical therapy in DR</p>
Complete heart block with low ventricular rate and/or cardiac dysfunction	<ol style="list-style-type: none"> 1. With associated heart failure (LOC 3) 2. With associated hydrops fetalis (LOC 4) 	<p>Consider early delivery if gestational age appropriate</p> <p>Consider chronotropic agents vs. temporary pacing in DR</p>



CERPO

Cuadro 7. Mecanismos de progresión de la cardiopatía fetal

Insuficiencia progresiva de la válvula auriculoventricular o semilunar que puede resultar en una dilatación ventricular progresiva ^{158 - 160}

Obstrucción progresiva de la válvula auriculoventricular o semilunar ^{155 . 161 . 162}

Hipoplasia progresiva de la válvula auriculoventricular, ventricular, gran arteria, rama de la arteria pulmonar y arco secundaria a lesiones obstructivas o reducción del flujo sanguíneo ^{136 . 161 . 163 - 166}

Desarrollo de miocarditis o cardiomiopatía ^{167 - 170}

Disfunción miocárdica progresiva secundaria a alteraciones estructurales, funcionales o del ritmo que pueden conducir a la evolución de hidropesía o muerte fetal súbita ⁸⁵

Desarrollo/progresión/regresión de tumores cardíacos ^{171 . 172}

Desarrollo/progresión/resolución de arritmias fetales (latidos auriculares y ventriculares prematuros, bloqueo auriculoventricular, taquiarritmias) ^{156 . 157}

Constricción prematura del conducto arterioso ^{173 . 174}

Restricción del foramen oval ^{175 - 178}

Cardiomegalia progresiva con estados de alto gasto cardíaco ^{129 . 179 - 181}