CERPO
Centro de Referencia Perinatal Oriente
Facultad de Medicina, Universidad de Chile

Trastornos del desarrollo cerebral en fetos con anomalías del Corazón Izquierdo

Dra. Mayrana Azevedo Crispim
Ginecóloga Obstetra Hospital El Carmen

Introducción

CERPO

“Un creciente números de pruebas sustentan el comienzo prenatal de las alteraciones del desarrollo del sistema nervioso central en feto con Cardiopatía Congénita grave.”

Alteraciones en el Neurodesarrollo Cardiopatía Grave

CERPO

- Retraso del desarrollo Cognitivo
- Anomalías motoras
- Memoria
- Coeficiente Intelectual
- Lenguaje
- Trastorno de Conducta

Origen del daño neurológico multifactorial:

CERPO

- Circulación cerebral con sangre poco oxigenada en la vida fetal
- Hipoxia previo a la cirugía, en el intra y post operatorio
- Desnutrición
- Síndromes Genéticos

Neonatal Cardiology

Michel Artman, Lynn Mahony, David F. Tiell

Neurology of Congenital Heart Disease

Defectos del Corazón izquierdo

- Síndrome del Ventrículo Izquierdo hipoplásico

  0,1/1.000 NV 13-16% CC

Supervivencia desde 40-61%, hasta 90% centros muy especializados

- Interrupción del Arco Aórtico

  2-3/1.000.000 NV 0,2-1% CC

- Anomalías del drenaje venoso pulmonar

  7,1/100.000 NV 1-5% CC

Cardiología Fetal ,Galindo Gratacos Martínez

Alteración del neurodesadesarrollo cerebral Intrauterino

CERPO

- Circulación cerebral es a partir de sangre poco oxigenada – mecanismo auto regulación - vasodilatación cerebral

  ⇩ Resistencia vascular ⇩ IP ⇩ IR

- Alteraciones estructurales y de la difusión neuronal
- Retraso en el desarrollo cerebral
- Circunferencia Craneana disminuida ecografía segundo trimestre.

Galindo Gratacos Martínez

Circulación fetal Normal

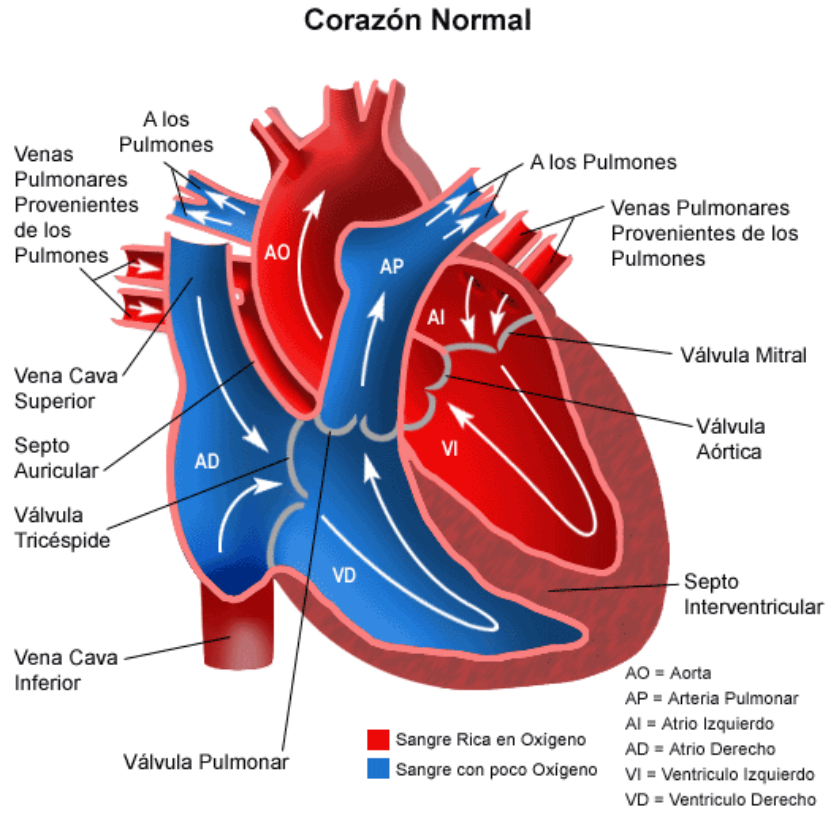

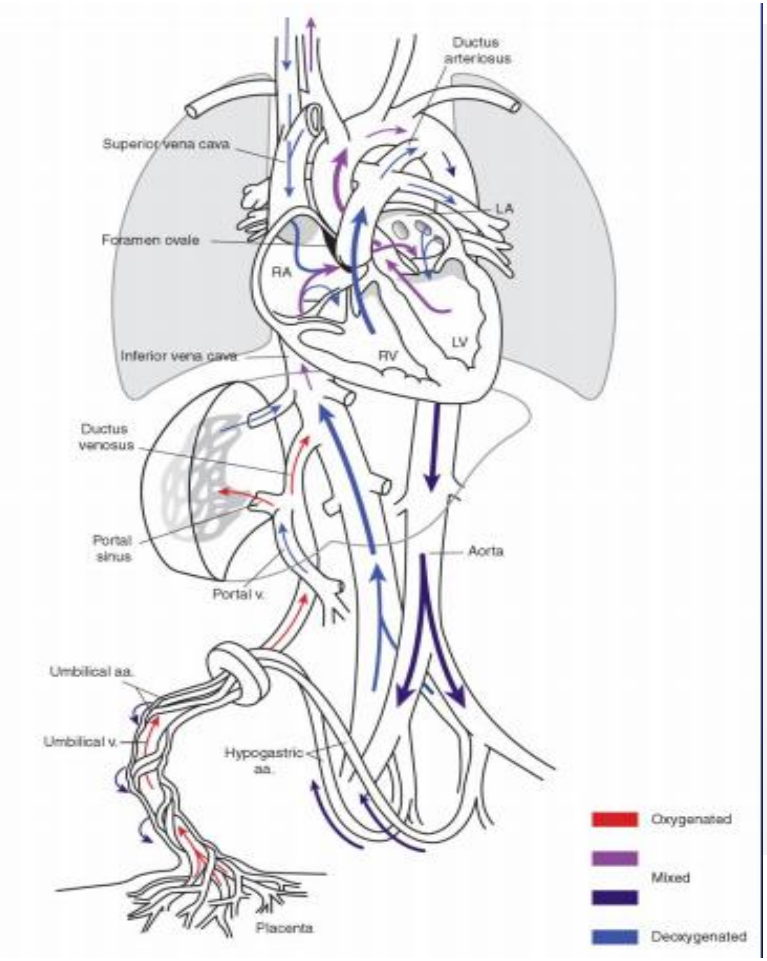

Sd. Ventrículo Izquierdo Hipoplásico

CERPO

VD irriga la Ao descendente, ascendente, arco y circulación coronaria (Sat O2 40-45%)

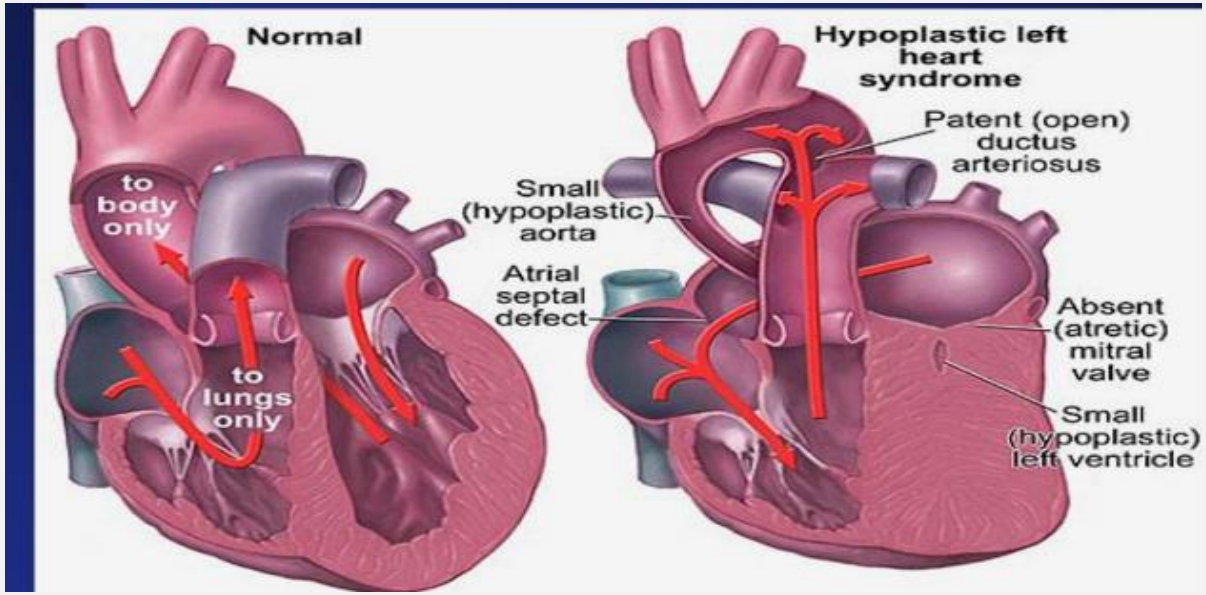

Friedman AH, Fahey JT. The transition from fetal to neonatal circulation: normal responses and implications for infants with heart disease. Semin Perinatol 1993;17:106-121.

Transposición de Grandes Arterias

CERPO

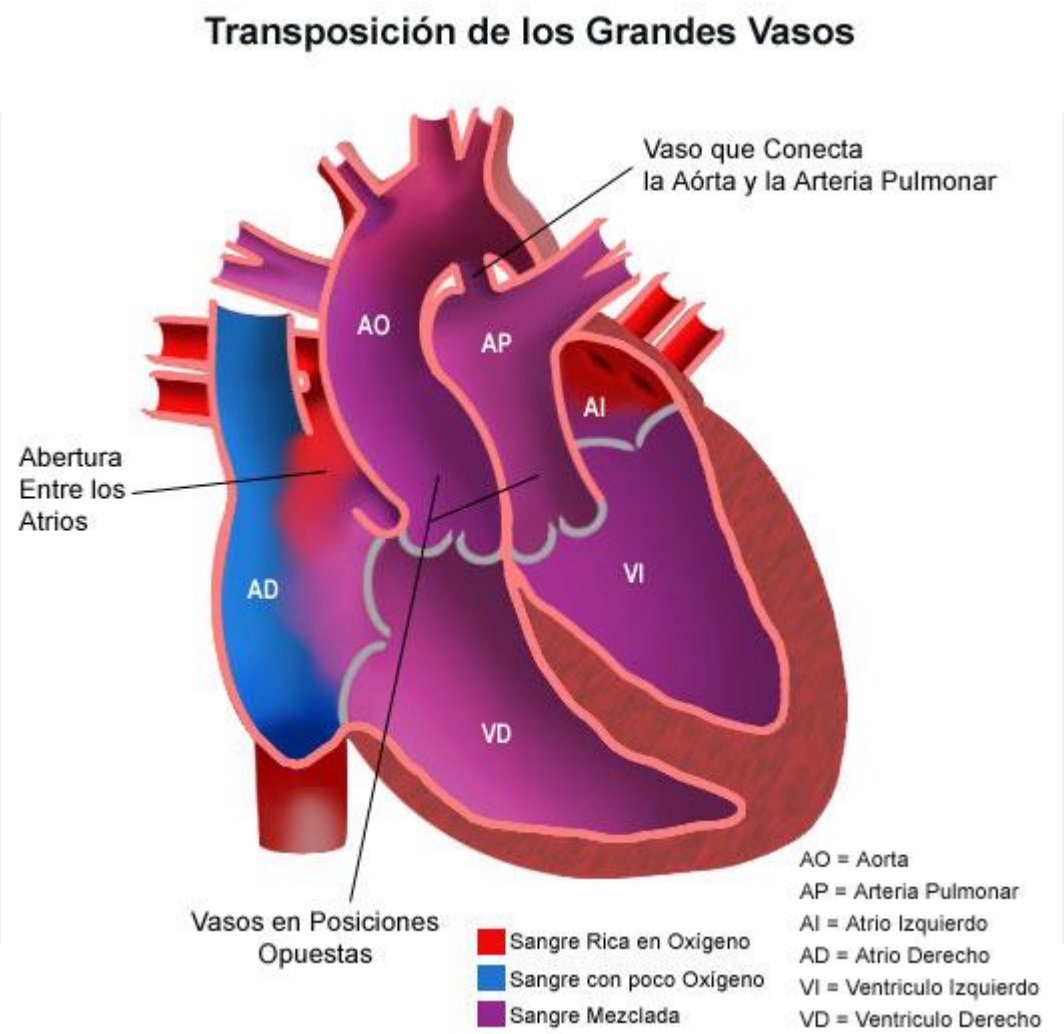

CERPO

Ultrasound Obstet Gynecol 2014; **44**: 182–187
Published online 8 July 2014 in Wiley Online Library (wileyonlinelibrary.com). **DOI:** 10.1002/uog.13373

Evidence of second-trimester changes in head biometry and brain perfusion in fetuses with congenital heart disease

N. MASOLLER*, J. M. MARTÍNEZ*, O. GÓMEZ*, M. BENNASAR*, F. CRISPI*, M. SANZ-CORTÉS*, G. EGAÑA-UGRINOVIC*, J. BARTRONS†, B. PUERTO* and E. GRATACÓS*

**BCNatal – Barcelona Center for Maternal–Fetal and Neonatal Medicine (Hospital Clínic and Hospital Sant Joan de Déu), IDIBAPS, University of Barcelona, and Centre for Biomedical Research on Rare Diseases (CIBER-ER), Barcelona, Spain; †Pediatric Cardiology, Hospital Sant Joan de Déu, Barcelona, Spain*

KEYWORDS: brain perfusion; congenital heart defect; echocardiography; head biometry; second trimester

- 95 paciente con cardiopatía congénita con flujo reverso en ductus arterioso (3 grupos)
- 95 paciente grupo control

Conclusión:

Grupo con Cardiopatía congénita

CC y DBP disminuido

IP y mapa Doppler cerebral – Vasodilatación

CERPO

Centro de Referencia Perinatal Oriente

Facultad de Medicina, Universidad de Chile

Table 3 Comparison of biometric and Doppler parameters in the study population of cases of congenital heart disease (CHD), classified into groups according to expected pattern of brain blood supply, and controls

	CHD group (n = 95)					
Parameter	*Group 1* (n = 42)	*Group 2* (n = 33)	*Group 3* (n = 20)	*All* (n = 95)	*Controls* (n = 95)	P*
GA at ultrasound	21 + 6	22 + 1	22 + 3	22 + 3	22 + 2	0.922
(weeks)	(20 + 5 to 23 + 4)	(20 + 0 to 23 + 5)	(20 + 5 to 23 + 2)	(20 + 0 to 23 + 5)	(20 + 2 to 23 + 6)	0.922
Biometric variables						
BPD Z-score	−1.68 ± 0.73†	−1.48 ± 0.92†	−1.49 ± 0.81†	−1.61 ± 0.82	−0.43 ± 1.15	< 0.001
HC Z-score	−0.92 ± 0.98†	−0.84 ± 1.29†	−0.80 ± 1.83†	−0.89 ± 1.43	0.09 ± 0.74	< 0.001
AC Z-score	0.14 ± 0.74	0.26 ± 0.84	0.25 ± 0.78	0.27 ± 0.79	0.17 ± 0.54	0.300
FL Z-score	0.23 ± 1.01	0.05 ± 1.01	0.18 ± 1.71	−0.09 ± 1.26	−0.19 ± 0.88	0.506
Abn. BPD (< p5)	25 (59.5)†	15 (45.5)†	9 (45.0)†	49 (51.6)	13 (13.7)	< 0.001
Abn. HC (< p5)	11 (26.2)†	7 (21.2)†	4 (20.0)†	25 (26.3)	4 (4.2)	< 0.001
Abn. AC (< p5)	1 (2.4)	—	—	1 (1.1)	1 (1.1)	0.751
Abn. FL (< p5)	—	2 (6.1)	—	1 (1.1)	3 (3.2)	0.312
Doppler variables						
UA-PI Z-score	−0.37 ± 0.81	−0.49 ± 0.54	−0.41 ± 0.54	−0.41 ± 0.62	−0.19 ± 0.59	0.105
MCA-PI Z-score	−0.28 ± 1.07†	−0.22 ± 1.13†	−0.28 ± 1.08†	−0.23 ± 1.09	0.34 ± 1.07	< 0.001
CPR Z-score	−0.51 ± 1.41†	−0.37 ± 1.14†	−0.35 ± 1.10†	−0.37 ± 1.29	0.30 ± 1.10	< 0.001
FMBV Z-score	2.53 ± 0.97†	2.42 ± 0.78†	1.73 ± 1.30†	2.35 ± 1.01	0.15 ± 1.34	< 0.001
Abn. UA-PI (> p95)	—	1 (3.0)	—	1 (1.1)	—	0.316
Abn. MCA-PI (< p5)	7 (16.7)†	4 (12.1)†	2 (10.0)	10 (10.5)	2 (2.1)	0.017
Abn. CPR (< p5)	7 (16.7)†	4 (12.1)†	2 (10.0)	13 (13.7)	3 (3.2)	0.009
Abn. FMBV (> p95)	38 (90.5)†	26 (78.8)†	13 (65.0)†	77 (81.1)	10 (10.5)	< 0.001

Data are given as mean ± SD, *n* (%) or median (range). Group 1: low placental blood content; Group 2: intermediate placental and systemic blood content; Group 3: high placental blood content. *All CHD group *vs* controls. †$P < 0.05$, Group 1, 2 or 3 *vs* controls. AC, abdominal circumference; BPD, biparietal diameter; CPR, cerebroplacental ratio; FL, femur length; FMVB, fractional moving blood volume; GA, gestational age; HC, head circumference; MCA, middle cerebral artery; p5, 5th percentile; p95, 95th percentile; PI, pulsatility index; UA, umbilical artery.

Conclusiones

- La resistencia cerebrovascular es significativamente menor en fetos con cardiopatía congénita, especialmente en casos de obstrucción del lado izquierdo.
- Los cambios hemodinámicos cerebro / placentarios son similares a los descritos en fetos con insuficiencia placentaria y pueden contribuir a su desarrollo neurológico anormal.

CERPO

Centro de Referencia Perinatal Oriente

Facultad de Medicina, Universidad de Chile

CERPO

Fetal brain imaging in isolated congenital heart defects – a systematic review and meta-analysis

Fenna A. R. Jansen[1*†], Sheila M. P. Everwijn[1†], Robert Scheepjens[2], Theo Stijnen[2], Cacha M. P. C. D. Peeters-Scholte[3], Jan M. M. van Lith[1] and Monique C. Haak[1]

[1]Department of Obstetrics and Fetal Medicine, Leiden University Medical Center, Leiden, The Netherlands
[2]Department of Medical Statistics, Leiden University Medical Center, Leiden, The Netherlands
[3]Department of Neurology, Leiden University Medical Center, Leiden, The Netherlands
*Correspondence to: Fenna A.R. Jansen. E-mail: f.a.r.jansen@lumc.nl
[†]Both authors contributed equally to this work.

Prenatal Diagnosis 2016, 36, 601–613

CERPO

- 34 estudios evaluaron cerebro fetal con cardiopatía Congénita con RNM y Ecografía entre 1995-2015.
- 13 evaluaron Circunferencia craneal (753 fetos)
- 21 evaluaron Doppler (con disminución del IP en fetos con anomalías del corazón izquierdo)
- Conclusión: RNM y Ecografía prenatal evidencian retraso en el Desarrollo cerebral demostrado por anomalías cerebrales, retraso de crecimiento craneal y vasodilatación cerebral en los grupos de Cardiopatías Congénitas del corazón izquierdo y TGA

Resonancia Magnética

CERPO

Evidencia retraso del Desarrollo Cerebral:

- Evaluación del metabolismo (N-acetyl grupos – N-Acetilaspartato) 10% N- Acetilaspartato menos que en fetos normales.
- Retraso en el desarrollo de la microestructura cerebral

Hallazgos sugieren un retraso en el desarrollo de los fetos con Hipoplasia del VI y TGA de aproximadamente 1 mes.

Neonatal Cardiology

Michel Artman, Lynn Mahony, David F. Tiell

Neurology of Congenital Heart Disease

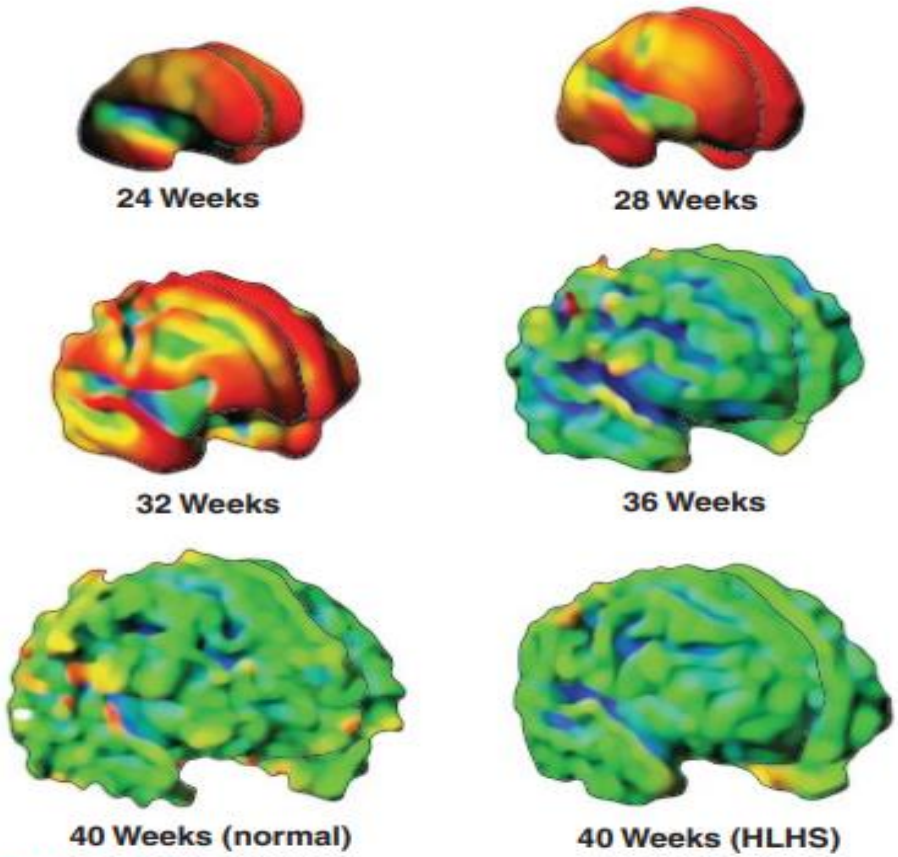

FIGURE 14-2. Macroscopic brain development—cortical folding. Three-dimensional reconstructions of cortical white matter volumes from MRI scans taken at 24 weeks to term gestation showing the development of cortical folding and surface curvature. The white matter surface from a term newborn with hypoplastic left heart syndrome displays noticeably less cortical folding and smoother surface curvature than a term newborn without heart disease.

CERPO

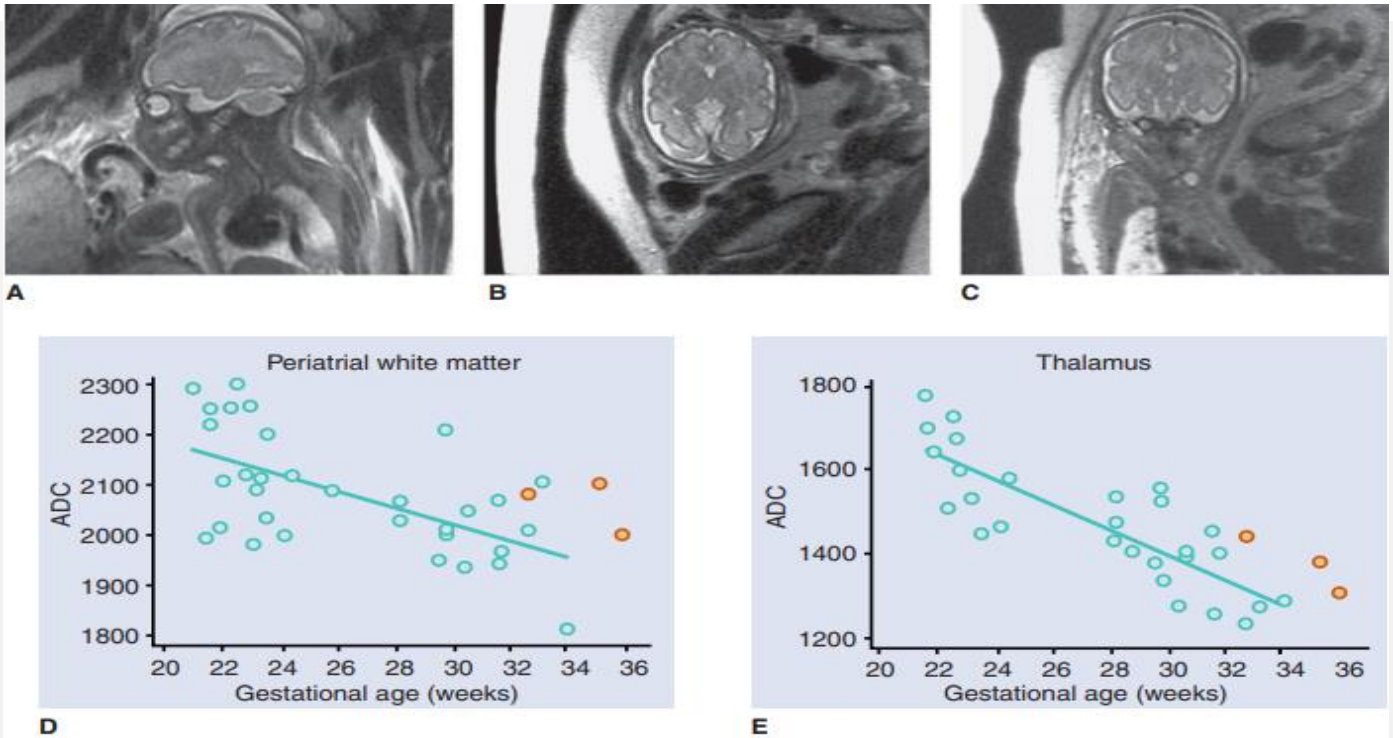

FIGURE 14-1. Fetal MRI and diffusion imaging detects delayed brain development in congenital heart disease. A-C. Sagittal, axial, and coronal T2 images at 31 weeks in a fetus with prenatal diagnosis of hypoplastic left heart syndrome. The brain is morphologically normal. **D-E.** Average diffusivity coefficient (ADC) is plotted against gestational age for periatrial white matter (D) or thalamus (E). Values for three fetuses with hypoplastic left heart syndrome (*orange*) are compared with a control cohort without congenital heart disease (*green*). The regression line was fit to the control population. Average diffusion is higher in fetuses with hypoplastic left heart syndrome, indicating a relative delay in development.

Pediatrics
January 2006, VOLUME 117 / ISSUE 1
Article

CERPO

Relationship of Surgical Approach to Neurodevelopmental Outcomes in Hypoplastic Left Heart Syndrome

William T. Mahle, Karen J. Visconti, M. Catherin Freier, Stephen M. Kanne, William G. Hamilton, Angela M. Sharkey, Richard E. Chinnock, Kathy J. Jenkins, Peter K. Isquith, Thomas G. Burns, Pamela C. Jenkins

- 48 pacientes (niños 12.4 ± 2.5 años)
- No hubo diferencias significativas entre el trasplante y los pacientes del procedimiento de Norwood con respecto al ingreso familiar o la educación de los padres
- Los resultados medios de la prueba neurocognitiva estuvieron significativamente por debajo de los valores normativos de la población.
- El coeficiente intelectual promedio a escala completa para toda la cohorte fue de 86 ± 14.
- No hubo asociación de la estrategia quirúrgica con ninguna medida de resultado del desarrollo. Sin embargo, una estadía hospitalaria más prolongada se asoció significativamente con puntuaciones más bajas de verbales, rendimiento y coeficiente intelectual a gran escala.
- La atresia valvular aórtica se asoció con puntuaciones más bajas en las pruebas de rendimiento matemático.

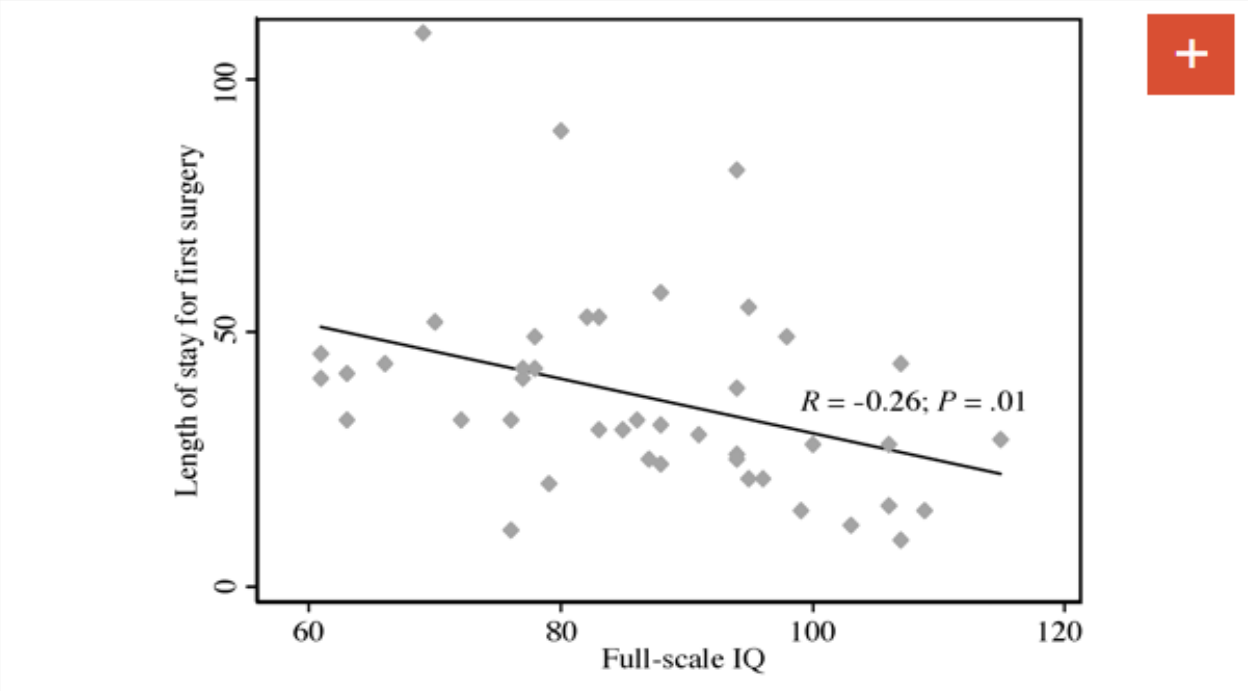

FIGURA 1

Descargar figura | Abrir en una pestaña nueva | Descargar powerpoint

Gráfico de las puntuaciones de CI a escala completa en el eje *x* y la duración total de la estancia hospitalaria (en días) en el eje *y*.

CERPO

Neurodevelopmental Outcomes in Children With Congenital Heart Disease: Evaluation and Management

A Scientific Statement From the American Heart Association

This statement has been approved by the American Academy of Pediatrics.

Bradley S. Marino, MD, MPP, MSCE, FAHA, Co-Chair; Paul H. Lipkin, MD; Jane W. Newburger, MD, MPH, FAHA; Georgina Peacock, MD, MPH; Marsha Gerdes, PhD; J. William Gaynor, MD; Kathleen A. Mussatto, PhD, RN; Karen Uzark, PhD, CNP, FAHA; Caren S. Goldberg, MD, MS; Walter H. Johnson, Jr, MD; Jennifer Li, MD; Sabrina E. Smith, MD, PhD; David C. Bellinger, PhD; William T. Mahle, MD, FAHA, Co-Chair; on behalf of the American Heart Association Congenital Heart Defects Committee of the Council on Cardiovascular Disease in the Young, Council on Cardiovascular Nursing, and Stroke Council

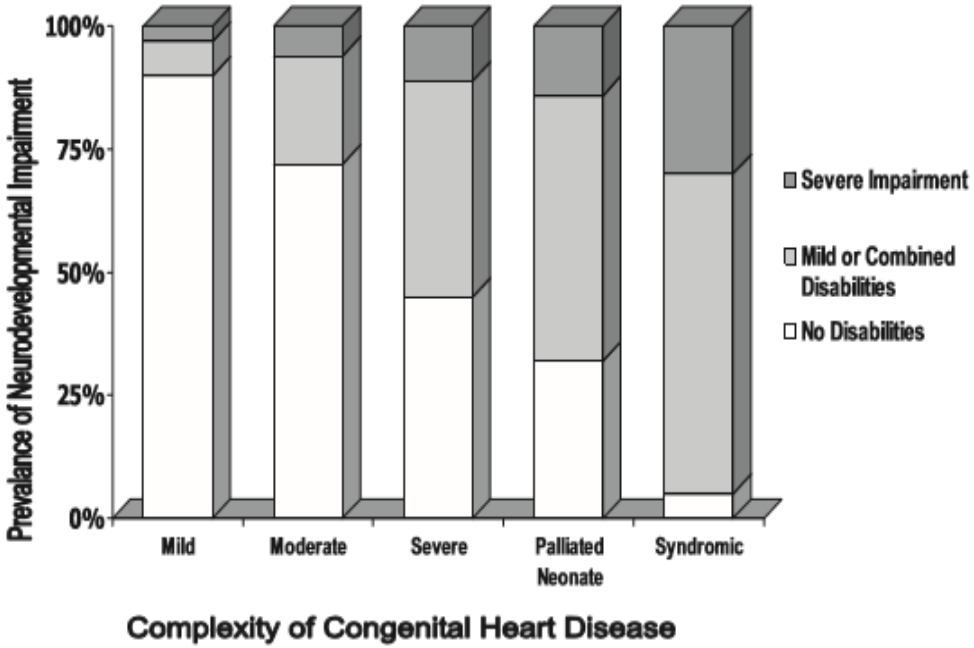

Figure 1. Prevalence of neurodevelopmental impairment in the population with congenital heart disease (CHD). Schematic representation of developmental disorders or disabilities (DDs) in children with CHD. Children with milder forms of CHD (eg, atrial septal defect or ventricular septal defect, isolated semilunar valve disease) have a low incidence of DDs. Increasingly complex forms of moderate 2-ventricle CHD (eg, coarctation of the aorta, complex semilunar valve disease, atrioventricular septal defect, ventricular septal defect with comorbidities, tetralogy of Fallot, total anomalous pulmonary venous connection) are associated with increasing numbers of children with DDs, and in severe 2-ventricle or palliated single-ventricle CHD (eg, transposition of the great arteries, truncus arteriosus, interrupted aortic arch, tetralogy of Fallot/pulmonary atresia with major aortopulmonary collateral arteries, pulmonary atresia with intact ventricular septum, hypoplastic left heart syndrome, tricuspid atresia), only the minority of children are completely normal in all respects. CHD associated with genetic disorders or syndromes (eg, Down syndrome, 22q11 deletion, Noonan syndrome, Williams syndrome) and multiple congenital anomalies (eg, CHARGE syndrome) are nearly always associated with DDs. Adapted from Wernovsky[39] with permission of the publisher. Copyright © 2006, Cambridge University Press.

- American Heart Association identifica a los niños nacidos con Hipoplasia VI como de alto riesgo de retraso en el desarrollo Cognitivo.
- Consejería a los padres de los riesgo de retraso en el desarrollo cerebral.
- Recomienda la derivación a la evaluación del desarrollo y la intervención temprana o educación especial para la primera infancia, así como la reevaluación periódica.

Gracias