



Diagnóstico ecográfico de dilatación intestinal

Dra. Daniela Burky A.

Centro de Referencia Perinatal Oriente (CERPO) – CRS Cordillera Oriente

Departamento de Obstetricia y Ginecología

Campus Oriente, Facultad de Medicina, Universidad de Chile

Septiembre 2015



Gastrosquisis

- Defecto de la PA paraumbilical en el cual se produce evisceración del intestino (y otras vísceras eventualmente)
- Incidencia: 1 – 5 en 10000 nv, similar en hombres y mujeres.
- Aumento de incidencia.
- Embarazadas <20 años 7 veces más riesgo.
- Estilo de vida: tabaquismo, drogas recreacionales, OH, bajo IMC, ITU a repetición.
- Más frecuente en gestaciones únicas y raza blanca.



Gastrosquisis

- **Diagnóstico prenatal: US.**
- **Defecto paraumbilical, generalmente a derecha, y pequeño, con evisceración de contenido abdominal.**
- **Frecuentemente es intestino**
- **Sin membrana que cubra.**
- **Inserción del cordón umbilical normal.**
- **OHA - PHA**



Complicaciones

- Las complicaciones más comunes incluyen:
 - RCIU (30-60%)
 - Obito fetal (3-6%)
 - Parto prematuro espontáneo (30%)
 - Dilatación intestinal y aumento del grosor de la pared intestinal



Importancia del diagnóstico

- La presencia de patología intestinal como atresia, malrotación, volvulo, infarto, perforación o estenosis, afecta el pronóstico del RN y baja la tasa de suervivencia a **28%**
- Mientras que los RN sin estas complicaciones sobreviven cercano a un **100%**
- La presencia de dilatación intestinal ha sido discutido en multiples estudios como marcador de peor pronóstico perinatal



Intestino fetal normal

Estudio que realizo evaluación ecográfica del intestino fetal en 300 fetos **normales**

- El diámetro del intestino delgado y del colon van aumentando a medida que aumenta EG
- El lumen del intestino delgado rara vez sobrepasa 6mm y el colon 23mm
- El peristaltismo del ID puede verse con mayor frecuencia a medida que aumenta EG
- El peristaltismo del colon no se ve
- Herniación normal del intestino en el cordón puede verse en edades gestacionales precoces (8-11s)




Table 1: Detection Rate, Lumen Diameter, and Length of Contiguous Bowel Segment

Gestational Age, weeks	Number of Fetuses	Percentage of Fetuses with Visible Lumen Small Bowel/Colon		Small Bowel Lumen Size*		Colon Lumen Size*		Average Length*	
				Average	Largest	Average	Largest	Small Bowel	Colon
>40	9	100	100	4.4	6	18.7	28	11.3	63
35-40	44	100	100	3.7	8	16.8	26	11	70
30-35	36	100	100	2.9	6	11.4	16	9.8	55
25-30	44	100	100	1.8	3	8	13	7.9	37
20-25	44	100	89	1.4	2	4.4	6	4.5	19
15-20	34	88	24	1.2	2	3.6	5	4.5	9.8
10-15	32	44	6	1.0	1	1.5	2	2.4	10

* All measurements are in millimeters. The average lumen diameter and length of bowel segment are average maximum measurements. Gestational ages are menstrual ages.



Estudio plantea que la dilatación del intestino delgado intrabdominal en el segundo trimestre sería un marcador de atresia y de mal pronóstico

De un total de 48 fetos con gastrosquisis 10 desarrollaron atresia

De estos últimos todos tenían dilatación intestinal intra-abdominal a la US

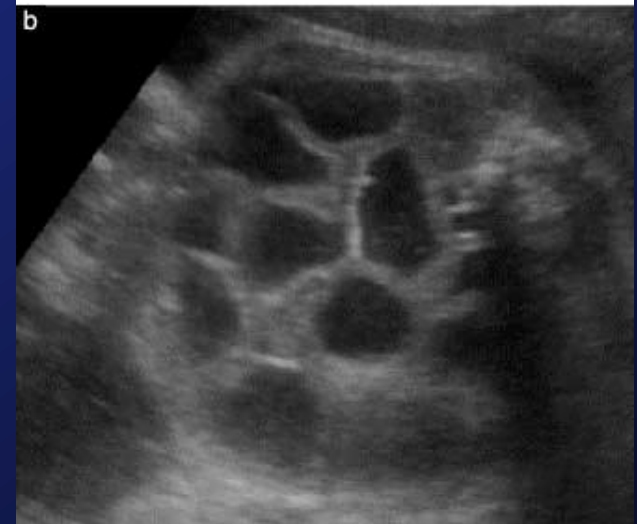
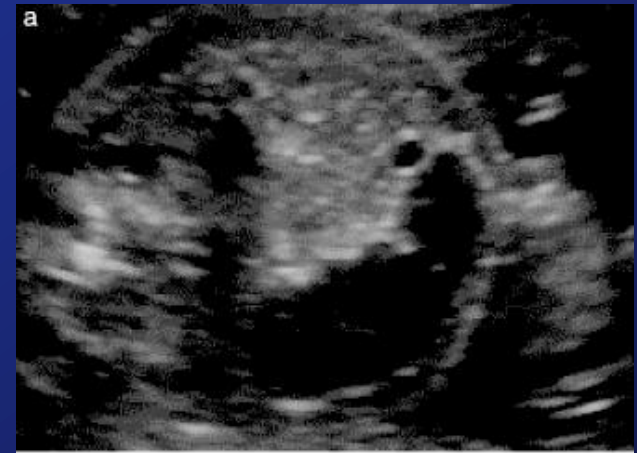



Table 2. Development of dilated bowel in fetuses with gastroschisis (*n* = 10)

Estimated gestational age (weeks)	
at diagnosis of dilated bowel	at prior scan with no dilated bowel
21 + 1	14 + 4
21 + 3	17 + 3
23 + 1	20 + 1
24 + 2	20 + 1
19 + 2	No prior scan
20 + 2	No prior scan
21 + 0	No prior scan
24 + 2	No prior scan
27 + 5	No prior scan
29 + 0	No prior scan

A. M. Nick¹, J. P. Bruner¹, ET al. Second-trimester intra-abdominal bowel dilation in fetuses with gastroschisis predicts neonatal bowel atresia. *Ultrasound Obstet Gynecol* Volume 28, Issue 6, pages 821–825, November 2006



ULTRASOUND

in Obstetrics & Gynecology

Original Paper

Prenatal ultrasound in the prediction of bowel obstruction in infants with gastroschisis

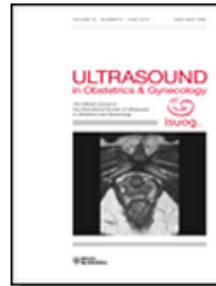E. Contro¹, N. Fratelli¹, B. Okoye², A. Papageorgiou¹, B. Thilaganathan¹ and A. Bhide^{1,*}

Article first published online: 9 DEC 2009

DOI: 10.1002/uog.7514

Copyright © 2009 ISUOG. Published by John Wiley & Sons, Ltd.

Issue



Ultrasound in Obstetrics & Gynecology

Volume 35, Issue 6, pages 702–707, June 2010

- Relación entre dilatación intestinal intra-abdominal y extra-abdominal con obstrucción intestinal que requiera cirugía
- Dilatación definida como **mayor a 6mm**
- Se encontró relación entre dilatación intrabdominal y obstrucción intestinal



Table 3. Correlation between intra-abdominal bowel dilatation and bowel obstruction

Intra-abdominal bowel dilatation	Bowel obstruction		Total (n)
	Yes (n)	No (n)	
Yes	5	9	14
No	3	31	34
Total	8	40	48

Sensitivity = 62.5%; specificity = 77.5%; relative risk of bowel obstruction with intra-abdominal bowel dilatation = 4.05 (95% CI, 1.12–14.7).

Table 4. Correlation between extra-abdominal bowel dilatation and bowel obstruction

Extra-abdominal bowel dilatation	Bowel obstruction		Total (n)
	Yes (n)	No (n)	
Yes	5	25	30
No	3	15	18
Total	8	40	48

Sensitivity = 62.5%; specificity = 37.5%; relative risk of bowel obstruction with extra-abdominal bowel dilatation = 1.0 (95% CI, 0.37–3.7).

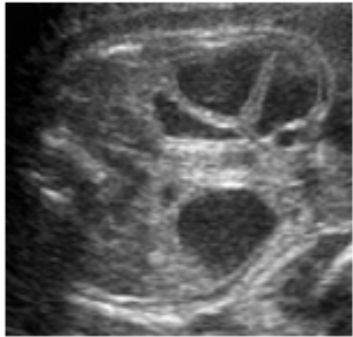


Figure 1. Typical ultrasound image of intra-abdominal bowel dilatation in a fetus with gastroschisis.

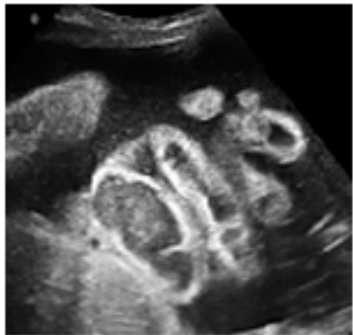


Figure 2. Typical ultrasound image of extra-abdominal bowel dilatation in a fetus with gastroschisis.



Prognosis in isolated gastroschisis with bowel dilatation: a systematic review

C Tower,¹ S S C Ong,² A K Ewer,³ K Khan,⁴ M D Kilby⁵

Revisión sistemática incluye datos de 10 estudios **observacionales (n= 273 ptes)** concluye que **no** hay evidencia **fuerte** de que fetos con gastrosquisis aislada y dilatación intestinal antenatal mayor a 10 o 18mm estuvieran en riesgo aumentado de:

- Muerte in utero
- Resección intestinal post natal
- Tiempo de demora en inicio alimentación oral
- Tiempo de hospitalización

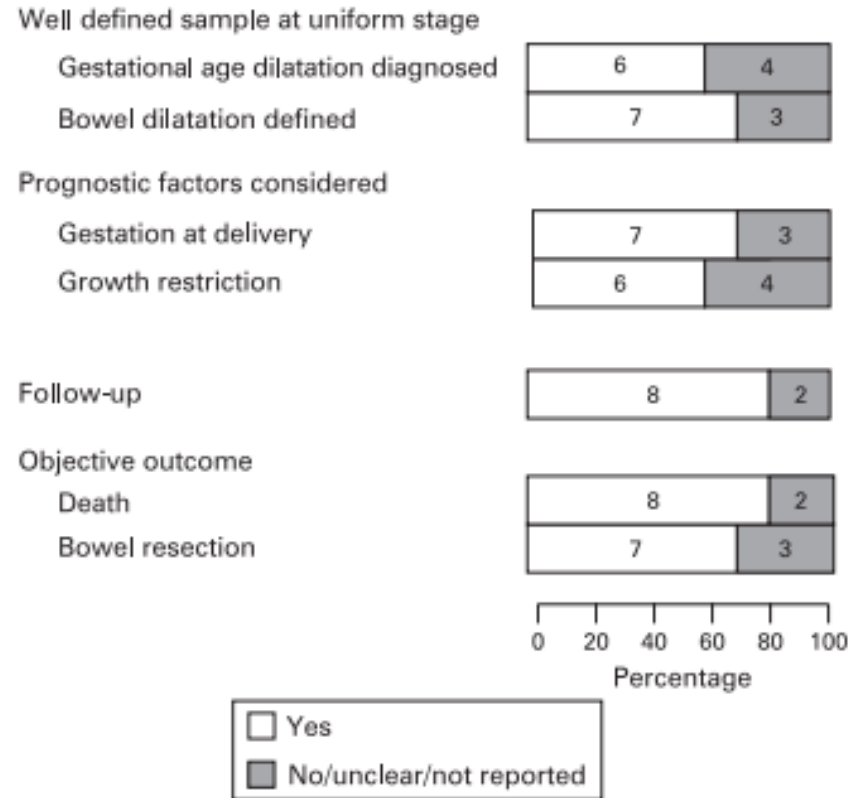



Figure 3 Quality assessment of studies in included in the systematic review.



Prognosis in isolated gastroschisis with bowel dilatation: a systematic review

C Tower,¹ S S C Ong,² A K Ewer,³ K Khan,⁴ M D Kilby⁵

- **No habría relación entre dilatación intestinal y :**
 - Muertes antes de las 4 semanas de vida.
 - Muertes después de las 4 semanas de vida.
 - EG al nacer
 - Peso al nacer
- **No se recomienda interrupción del embarazo basándose solamente en el diagnóstico de dilatación intestinal**



Sonographic assessment of the extra-abdominal fetal small bowel in gastroschisis: a retrospective longitudinal study in relation to prenatal complications

J. Heinig^{1*}, V. Müller², R. Schmitz¹, K. Lohse², W. Klockenbusch¹ and J. Steinhard¹

¹Department of Obstetrics and Gynecology, University of Münster, Münster, Germany

²Department of Pediatric Surgery, University of Münster, Münster, Germany

Table 2—Summary of outcome data in correlation to measurements of everted small bowel (last measurements before delivery)


Patients	Gestational age at delivery (weeks and days)	UA pH	Birth weight (g)	Birth weight percentile	External bowel diameter (mm)	Wall thickness of small bowel (mm)	Prenatal complications	Adverse bowel condition	Re operation
1	35 + 4	7.29	1815	3	16	1.6	No	No	No
2	35 + 5	7.29	2800	45	17	1.8	No	No	No
3	36 + 6	7.29	2200	15	9	1.8	No	No	Yes
4	36 + 3	7.24	2950	50	16	2.5	No	Yes	No
5	36 + 5	7.29	2450	50	9	1.65	No	No	No
6	36 + 4	7.4	2500	25	16	2.5	No	No	No
7	33 + 6	na	1890	15	28	1.8	Yes (IUFD)	na	na
8	36 + 4	7.33	2725	60	19	1.8	No	No	No
9	36 + 3	7.26	2000	25	24.5	3	No	Yes	Yes
10	35 + 5	7.29	3000	50	8	2.1	No	No	No
11	35 + 3	7.31	2135	10	27	2.2	Yes (fetal distress ^a)	No	No
12	35 + 3	na	2800	45	28	2.5	Yes (IUFD)	na	na
13	36 + 6	7.35	3000	50	21	3.7	No	Yes	Yes (short bowel synd.)
14	35 + 6	7.3	2740	45	5	2.5	No	No	No
medians	36 + 0	7.29	2612	45	—	—	—	—	—

na—not assessed, UA pH, umbilical artery blood pH; IUFD, intrauterine fetal death.

^a Leading to emergency Caesarean section.



- Dilatación del intestino delgado en el tercer trimestre de mas de **25mm** se asoció a mayor riesgo de complicaciones prenatales como estado fetal no tranquilizador y muerte in útero. Este parámetro mostró una sensibilidad de 100% (95% CI: 29.2–100%) y especificidad de 100% (95% CI: 71.5–100%)
- El grosor de la pared del intestino delgado de mas de **2,5mm** se vio fuertemente asociado con condiciones adversas del intestino postnatalmente y la necesidad de reoperaciones con una sensibilidad de 50% (95% CI: 1.3–98.7%) y especificidad 83.3% (95% CI: 51.6–97.9%).



PRENATAL DIAGNOSIS

Prenat Diagn 2008; **28**: 109–114.

Published online 10 January 2008 in Wiley InterScience
(www.interscience.wiley.com) DOI: 10.1002/pd.1907

Sonographic assessment of the extra-abdominal fetal small bowel in gastroschisis: a retrospective longitudinal study in relation to prenatal complications

J. Heinig¹*, V. Müller², R. Schmitz¹, K. Lohse², W. Klockenbusch¹ and J. Steinhard¹

¹Department of Obstetrics and Gynecology, University of Münster, Münster, Germany

²Department of Pediatric Surgery, University of Münster, Münster, Germany

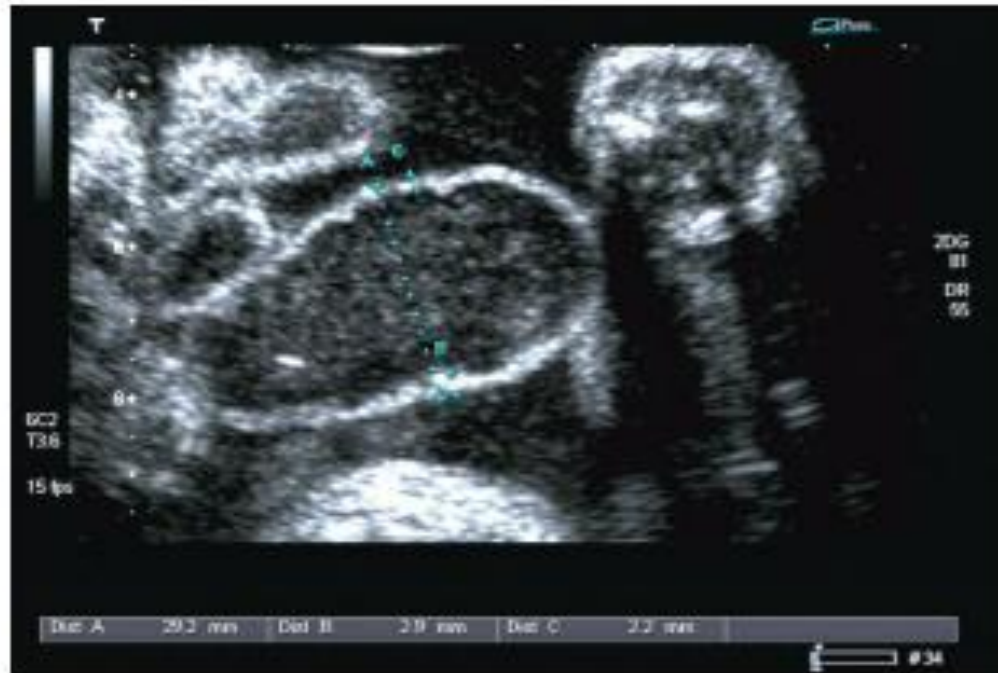

Figure 1—Measurement of external small-bowel diameter and thickness of the bowel wall

Prenat Diagn 2008; **28**: 109–114.

DOI: 10.1002/pd



Conclusiones

- **Falta de consenso en valores para definir dilatación intestinal y manera de medir el lumen intestinal**
- **Resultados diferentes en los distintos estudios**
- **Al parecer, la dilatación intra-abdominal tendría mejor valor pronóstico que la extrabdominal**



Conclusiones

- Dilatación intestinal extrabdominal se puede ver hasta en un 60% de fetos con gastrosquisis
- El hallazgo único de dilatación intestinal no debiese indicar interrupción precoz



Bibliografía

- **Obstetrical management of gastroschisis. Courtney D Stephenson, DO, Charles J Lockwood, MD, MHCM, Andrew P MacKenzie, MD Jun 23, 2014. www.uptodate.com.**
- **Sonography of normal fetal bowel. Parulekar SG1. J Ultrasound Med. 1991 Apr;10(4):211-20**
- **E. Contro, , N. Fratelli, ET al. Prenatal ultrasound in the prediction of bowel obstruction in infants with gastroschisis Ultrasound Obstet Gynecol. Volume 35, Issue 6, pages 702–707, June 2010**
- **A. M. Nick1, J. P. Bruner1,ET al. Second-trimester intra-abdominal bowel dilation in fetuses with gastroschisis predicts neonatal bowel atresia. Ultrasound Obstet Gynecol Volume 28, Issue 6, pages 821–825, November 2006**
- **Heinig J, Müller V, Schmitz R, Lohse K, Klockenbusch W, Steinhard J. Sonographic assessment of the extra-abdominal fetal small bowel in gastroschisis: a retrospective longitudinal study in relation to prenatal complications. Prenat Diagn. 2008;28(2):109**