CERPO
Centro de Referencia Perinatal Oriente
Facultad de Medicina, Universidad de Chile

Gastrosquisis: Factores pronósticos

Dra. Ana Sarmiento C.
Programa formación Ginecología - Obstetricia
Universidad de Chile
Marzo 2021

Gastrosquisis: definición

CERPO

- Es un defecto de la pared abdominal paraumbilical de espesor total que generalmente se asocia con la evisceración del intestino y, a veces, otros órganos abdominales.

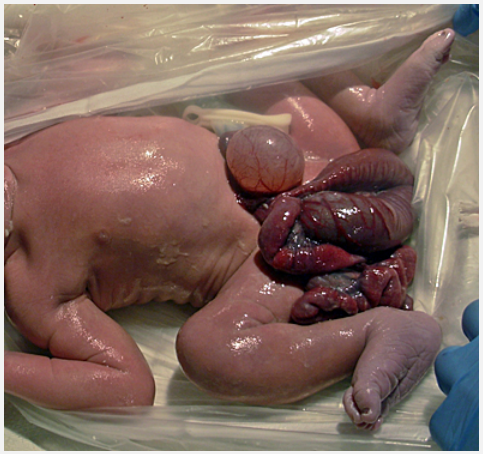

3-4/10.000 nacimientos en aumento → otras anomalías intestinales 25% → RCIU 30-60% → Parto prematuro 30-50% → Muerte fetal 3-6%

Friedman AM, Ananth CV, Siddiq Z, D'Alton ME, Wright JD. Gastroschisis: epidemiology and mode of delivery, 2005-2013. *Am J Obstet Gynecol*. 2016;215(3):348.e1-348.e3489. doi:10.1016/j.ajog.2016.03.039

Patogénesis:

CERPO

- Implican una formación defectuosa o una ruptura de la pared corporal en el período embrionario, con la posterior herniación del intestino:
  - Falta de formación del mesodermo en la pared.
  - Rotura del amnios alrededor del anillo umbilical
  - Involución anormal de la vena umbilical derecha que conduce al debilitamiento de la pared corporal
  - Interrupción de la arteria vitelina derecha con daño subsiguiente de la pared corporal
  - Edad < 20 años
  - Factores ambientales: tabaquismo, respuesta inmune materna a los antígenos paternos, fármacos, productos químicos.

Courtney D Stephenson, DO, FACOG, Charles J Lockwood, MD, MHCM, Andrew P MacKenzie, MD, Gastroschisis, Uptodate. 2021

Diagnóstico prenatal:

CERPO

- Ecográfico, al final del primer trimestre (11-14 semanas) y ciertamente en el II trimestre
  - Tasas de detección prenatal del 90%
- Marcadores de laboratorios que consideran mayor posibilidad de gastrosquisis y otras anomalias:
  - Alfafetoproteina serica materna elevada (mediana del nivel de AFP: 4.4 a 9.4 MoM)
- Estudio genético si hay otras anomalias estraintestinales asociadas

Courtney D Stephenson, DO, FACOG, Charles J Lockwood, MD, MHCM, Andrew P MacKenzie, MD, Gastroschisis, Uptodate. 2021

Diagnóstico prenatal:

- Hallazgos ecográficos:
  - Defecto de pared paraumbilical (tipicamente a la derecha de lalinea media de 2-5cm) con herniación visceral
  - Inserción del cordón debe ser normal y separado
  - Estomago mal posicionado
  - Masa intestinal flotando sin membrana
  - Intestino reforzado por edema, altamente ecogénico.
  - Al final del embarazo, se ven paredes engrosadas (paredes hasta 2.5mm)
  - Estomago y asas intestinales intraabdominales pueden dilatarse por obstrucción.
  - Asas intestinales (punto de corte 25mm)
  - PHA asociado a resultados adversos

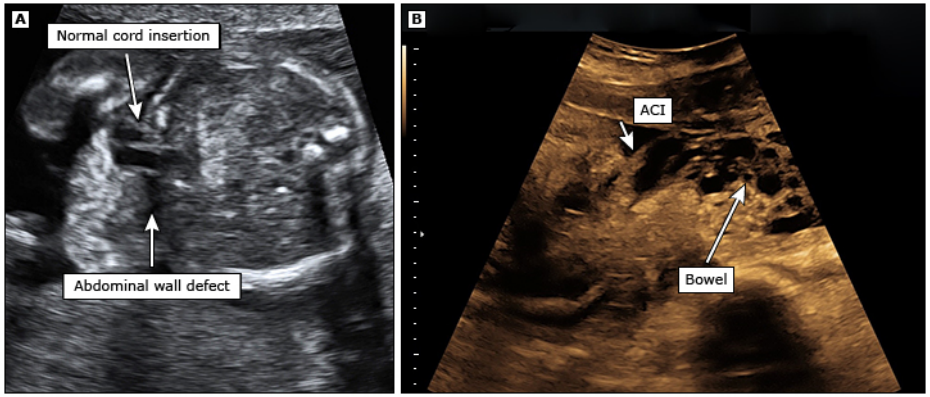

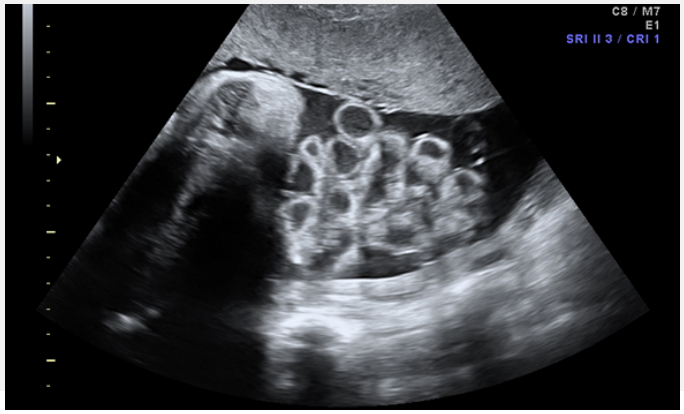

Martillotti G, Boucoiran I, Damphousse A, Grignon A, Dubé E, Moussa A, Bouchard S, Morin L. Predicting Perinatal Outcome from Prenatal Ultrasound Characteristics in Pregnancies Complicated by Gastroschisis. Fetal Diagn Ther. 2016;39(4):279-86. doi: 10.1159/000440699. Epub 2015 Dec 2. PMID: 26625002.

Doppler:

- Mesentérico

  Elevación de IP AMS: mal pronóstico neonatal.

- Umbilical

  Escotadura diastólica se asocia a compresión extrínseca del cordón y MFIU.

Gratacós E., Gómez R., Nicolaides K. y cols., "Medicina Fetal", Editorial Médica Panamericana, pág 411-413, 2009.

Anomalías asociadas:

CERPO

- Otras anomalias intestinales: atresia, estenosis, necrosis, perforación, malrotación y vólvulo se consideran parte de el defecto primario en lugar de anomalías asociadas.
- 4 -5%malformaciones cardíacas
- RCIU 60%, pérdida de proteínas por exposición intestino al LA
- MFIU 85/1000 (v/s 5,4/1000), por complicaciones intestinales.
- No se suele asociar a cromosomopatías.

Lerma D., "Ecografía Obstétrica, Guía práctica de consulta", Editorial Médica Panamericana, pág 289-314, 2015.

Seguimiento:

CERPO

- Existe poco consenso sobre el mejor enfoque para monitorear al feto en estos embarazos debido a la falta de evidencia de alta calidad para guiar la práctica clínica
  - **Evaluación del crecimiento fetal y del volumen de LA**
  - **Evaluar el intestino C/3-4 semanas, C/2 semanas luego de las 32 semanas**

Intestino intra y extraabdominal → > 25mm se asocia con complicaciones a corto plazo → Dilatación intraabdominal se asocia a mayor morbilidad neonatal?

Heinig J, Müller V, Schmitz R, Lohse K, Klockenbusch W, Steinhard J. Sonographic assessment of the extra-abdominal fetal small bowel in gastroschisis: a retrospective longitudinal study in relation to prenatal complications. Prenat Diagn. 2008 Feb;28(2):109-14. doi: 10.1002/pd.1907. PMID: 18186152.

Fetal Diagnosis and Therapy

Fetal Diagn Ther
DOI: 10.1159/000440699

Received: April 14, 2015
Accepted after revision: August 25, 2015
Published online: December 2, 2015

CERPO

Predicting Perinatal Outcome from Prenatal Ultrasound Characteristics in Pregnancies Complicated by Gastroschisis

Gabriella Martillotti[a] Isabelle Boucoiran[a] Amélie Damphousse[b]
Andrée Grignon[b] Eric Dubé[c] Ahmed Moussa[d] Sarah Bouchard[e]
Lucie Morin[a]

- El objetivo fué establecer el valor predictivo de los marcadores ecográficos prenatales de gastrosquisis compleja en los primeros 10 días de vida.
- En este estudio de cohorte retrospectivo durante 11 años (2000-2011) de 117 casos de GQ, se analizaron los signos ecográficos prenatales en las ecografías del segundo y tercer trimestre: RCIU, dilatación intestinal intraabdominal ajustado por edad gestacional, dilatación intestinal extraabdominal ≥25 mm, dilatación del estómago, hernia de estómago, circulación mesentérica alterada, ausencia de luz intestinal y asas intestinales ecogénicas dilatadas.

Martillotti G, Boucoiran I, Damphousse A, Grignon A, Dubé E, Moussa A, Bouchard S, Morin L. Predicting Perinatal Outcome from Prenatal Ultrasound Characteristics in Pregnancies Complicated by Gastroschisis. Fetal Diagn Ther. 2016;39(4):279-86. doi: 10.1159/000440699. Epub 2015 Dec 2. PMID: 26625002.

Table 3. Ultrasound characteristics of simple versus complex GS cases and of GS cases who died versus those who survived

	Complex (n = 16)	Simple (n = 98)	p value[a]	Dead (n = 16)	Alive (n = 101)	p value[a]
Second-trimester ultrasound						
Gestational age, weeks	24.4 (23.5–25.7)	24.6 (23.6–26.0)	0.719	24.6 (23.7–25.9)	24.4 (23.5–26.0)	0.911
Intra-abdominal bowel diameter[b], mm	4.25 (2.86–5.60)	1.88 (1.64–2.24)	<0.001	2.3 (2.1–9.0)	1.9 (1.6–2.3)	0.006
Volvulus[c]	0 (0)	0 (0)	–	0 (0)	0 (0)	–
No lumen	2 (12.5)	2 (2.0)	0.094	1 (6.3)	3 (3.0)	0.049
Perturbed mesenteric circulation	2 (12.5)	2 (2.0)	0.094	1 (6.3)	3 (3.0)	0.049
EDBL	2 (12.5)	3 (3.1)	0.144	2 (12.5)	3 (3.0)	0.137
EABD[d]	0 (0)	2 (2.0)	1.000	0 (0)	2 (2.0)	1.000
Stomach dilatation	0 (0)	3 (3.1)	1.000	0 (0)	3 (3.0)	1.000
Stomach herniation	0 (0)	0 (0)	–	0 (0)	0 (0)	–
IUGR[e]	0 (0)	0 (0)	–	0 (0)	0 (0)	–
Third-trimester ultrasound						
Gestational age, weeks	33.4 (32.1–35.6)	35.4 (34.3–36.6)	0.018	33.8 (32.6–35.6)	35.3 (33.8–36.4)	0.084
Intra-abdominal bowel diameter[b], mm	12.42 (4.72–23.50)	4.28 (2.86–5.60)	0.001	6.7 (3.9–25.0)	4.4 (3.1–6.1)	0.083
Volvulus[c]	4 (25.0)	0 (0)	<0.001	3 (18.8)	1 (1.0)	0.008
No lumen	3 (18.8)	1 (1.0)	0.008	3 (18.8)	1 (1.0)	0.008
Perturbed mesenteric circulation	4 (25.0)	6 (6.1)	0.033	4 (25.0)	6 (5.9)	0.030
EDBL	3 (18.8)	1 (1.0)	0.008	3 (33.3)	1 (1.0)	0.008
EABD[d]	6 (37.5)	13 (13.3)	0.027	4 (25.0)	15 (14.9)	0.292
Stomach dilatation	3 (18.8)	18 (18.4)	1.000	3 (18.8)	18 (17.8)	1.000
Stomach herniation	4 (4.0)	1 (6.3)	0.537	1 (6.3)	4 (4.0)	0.527
IUGR[e]	1 (6.3)	14 (14.3)	0.691	1 (6.3)	14 (13.9)	0.690

CERPO

- Resultados: Entre 114 nacidos vivos, 16 tenían GQ compleja (14,0%). 16 mortineonatos (13,7%):
- 13 muertes fetales intrauterinas, 9 GQ complejos y 4 GS simples.
- Los marcadores del segundo trimestre tenían un valor predictivo limitado.
- La IABD, EABD, EDBL del tercer trimestre, la ausencia de luz intestinal y la circulación mesentérica alterada se asociaron estadísticamente con GQ compleja y la muerte.
- El IABD fue capaz de predecir GS compleja con una S. del 50% y E. del 91%, VPP del 47% y un VPN del 92%.

Pronóstico

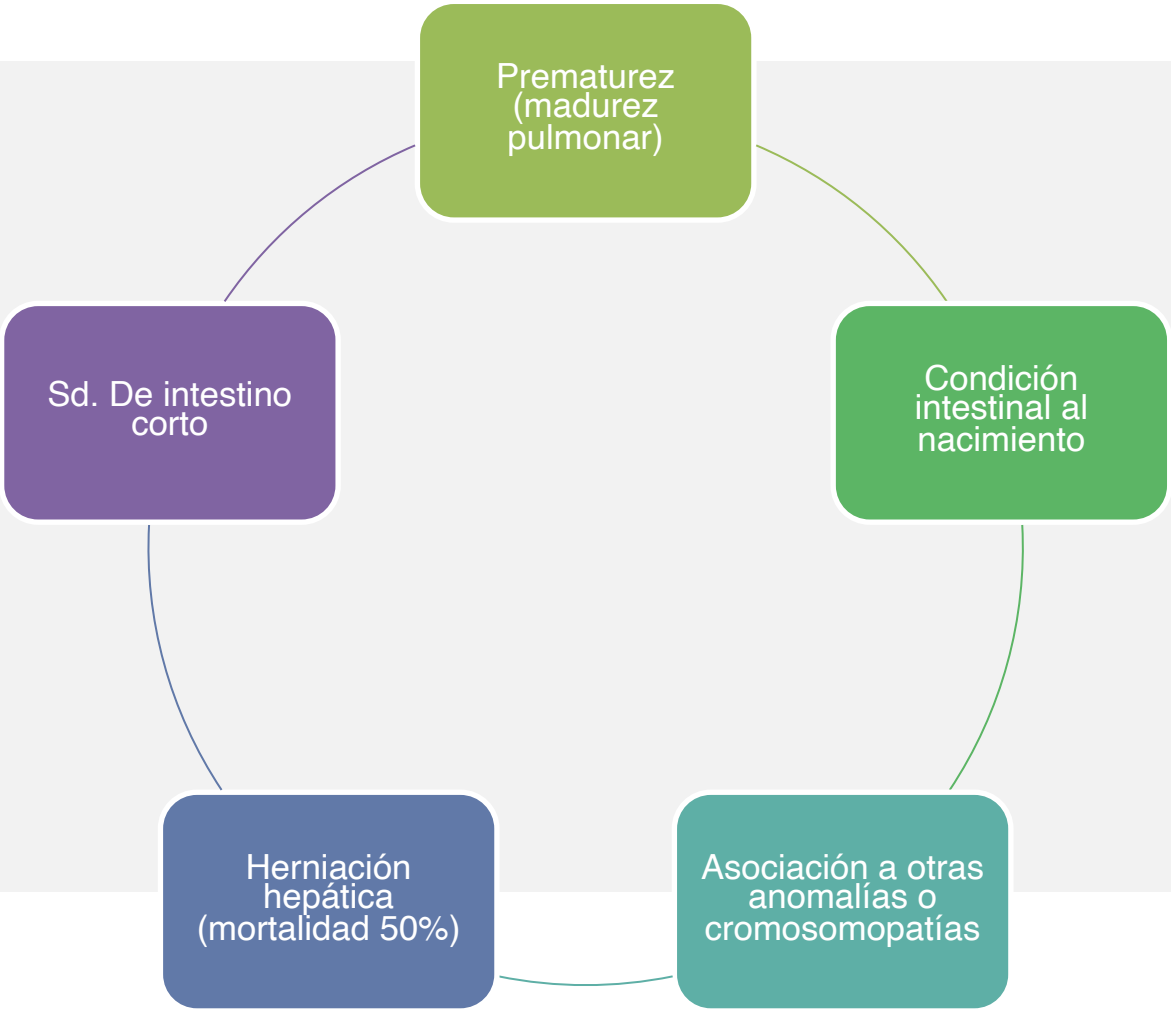
Prematurez (madurez pulmonar)
Condición intestinal al nacimiento
Asociación a otras anomalías o cromosomopatías
Herniación hepática (mortalidad 50%)
Sd. De intestino corto

Pronóstico

CERPO

El estado del intestino al nacer es un factor pronóstico importante para el resultado neonatal.

- Tasa de supervivencia >90%
- Tasa de muerte intrauterina es 7.5 mayor
- Morbilidad del 30% de nacidos vivos afectados

Gastrosquisis simple (sin otras anomalías intestinales)

Gastrosquisis compleja (10-15%) (involucra atresia, vólvulo, perforación o necrosis del intestino)

Mayor mortalidad y morbilidad, hospitalización prolongada, uso prolongado de nutrición parenteral, días adicionales de ventilación, necesidad de múltiples cirugías procedimientos y complicaciones postoperatorias

Lap, C. C. M. M., Pistorius, L. R., Mulder, E. J. H., Aliasi, M., Kramer, W. L. M., … Bilardo, C. M. (2019). *Ultrasound markers predicting complex gastroschisis and adverse outcome: a longitudinal prospective nationwide cohort study. Ultrasound in Obstetrics & Gynecology.* doi:10.1002/uog.21888

Ultrasound Obstet Gynecol 2020; 55: 776–785
Published online in Wiley Online Library (wileyonlinelibrary.com). DOI: 10.1002/uog.21888.
This is an open access article under the terms of the Creative Commons Attribution-NonCommercial-NoDerivs License, which permits use and distribution in any medium, provided the original work is properly cited, the use is non-commercial and no modifications or adaptations are made.

CERPO

Ultrasound markers for prediction of complex gastroschisis and adverse outcome: longitudinal prospective nationwide cohort study

C. C. M. M. LAP[1], L. R. PISTORIUS[2], E. J. H. MULDER[1], M. ALIASI[1], W. L. M. KRAMER[3], C. M. BILARDO[4,5], T. E. COHEN-OVERBEEK[6], E. PAJKRT[4], D. TIBBOEL[7], R. M. H. WIJNEN[7], G. H. A. VISSER[1], G. T. R. MANTEN[1,8] and The FLAMINGO Study Working Group[#]

- Estudio prospectivo longitudinal de embarazos con gastrosquisis fetal aislada que se sometió a un examen de ultrasonido en serie a intervalos regulares especificados entre 20 y 37 semanas.
- Objetivos: Identificar marcadores ecográficos prenatales que puede diferenciar entre gastrosquisis simple y compleja y evaluar su valor predictivo.

Lap, C. C. M. M., Pistorius, L. R., Mulder, E. J. H., Aliasi, M., Kramer, W. L. M., … Bilardo, C. M. (2019). *Ultrasound markers predicting complex gastroschisis and adverse outcome: a longitudinal prospective nationwide cohort study. Ultrasound in Obstetrics & Gynecology.* doi:10.1002/uog.21888

Table 2 Potential predictors of complex gastroschisis

Variable	β *(SE)*	*Odds ratio (95% CI)*	P	n	*Nagelkerke* R^2
Polyhydramnios	0.84 (0.76)	2.31 (0.52–10.24)	0.27	99	0.018
IA bowel diameter ≥ 97.7th percentile					
≥ 1 event per fetus	0.94 (0.61)	2.56 (0.77–8.46)	0.12	93	0.044
≥ 2 events per fetus	0.98 (0.54)	2.66 (0.93–7.64)	0.07	90	0.058
≥ 3 events per fetus	1.48 (0.56)	4.39 (1.46–13.21)	0.009	89	0.117
Final measurement	0.02 (0.56)	1.02 (0.34–3.05)	0.97	91	0.001
EA bowel diameter ≥ 97.7th percentile					
≥ 1 event per fetus	0.09 (0.83)	1.09 (0.22–5.53)	0.92	98	0.001
≥ 2 events per fetus	−0.47 (0.65)	0.63 (0.18–2.23)	0.47	97	0.008
≥ 3 events per fetus	0.17 (0.62)	1.19 (0.35–4.03)	0.78	97	0.001
Final measurement	−0.19 (0.59)	0.83 (0.26–2.61)	0.75	98	0.002
IA SMA-PI ≤ 2.3rd percentile					
≥ 1 event per fetus	0.24 (0.70)	1.27 (0.32–4.95)	0.74	92	0.002
≥ 2 events per fetus	0.28 (0.61)	1.33 (0.41–4.36)	0.64	87	0.004
≥ 3 events per fetus	0.65 (0.66)	1.92 (0.53–6.96)	0.32	76	0.023
EA SMA-PI ≤ 2.3rd percentile					
≥ 1 event per fetus	−0.05 (0.84)	0.96 (0.19–4.94)	0.96	93	0.001
≥ 2 events per fetus	0.10 (0.71)	1.10 (0.28–4.41)	0.89	85	0.001
≥ 3 events per fetus	0.41 (0.66)	1.51 (0.41–5.54)	0.53	77	0.009

EA, extra-abdominal; IA, intra-abdominal; PI, pulsatility index; SMA, superior mesenteric artery.

- Resultados: De 104 gastrosquisis fetal aislada incluidos, cuatro terminaron en muerte intrauterina. Se incluyeron en el análisis 81 (81%) RNV con gastrosquisis simple y 19 (19%) con gastrosquisis compleja. No encontró relación entre las variables biométricas fetales y la gastrosquisis compleja.
- El IP- AMS fue significativamente menor en fetos con gastrosquisis que en controles sanos, pero no hubo diferencias de simple y compleja.
- Los diámetros del intestino intra y extraabdominal fueron mayores en los casos con gastrosquisis compleja, (P <0,001 y P <0,005, respectivamente).
- La presencia de un diámetro del intestino intraabdominal ≥ percentil 97,7 en al menos tres ocasiones, no necesariamente en exámenes sucesivos, se asoció con un mayor riesgo de gastrosquisis compleja (riesgo relativo, 1,56 (IC del 95%, 1,02–2,10); P = 0,006; valor predictivo positivo, 50,0%; valor predictivo negativo, 81,4%).

Examination of Prenatal Sonographic Findings: Intra-Abdominal Bowel Dilation Predicts Poor Gastroschisis Outcomes

CERPO

Lindel C. Dewberry[a] Sarah A. Hilton[a] Michael V. Zaretsky[b] Nicholas Behrendt[b]
Henry L. Galan[b] Ahmed I. Marwan[c] Kenneth W. Liechty[c]

[a]Department of Surgery, University of Colorado, Aurora, CO, USA; [b]Colorado Fetal Care Center, University of Colorado School of Medicine, Aurora, CO, USA; [c]Division of Pediatric Surgery, Department of Surgery, University of Colorado, Aurora, CO, USA

- El objetivo fue identificar características ecográficas prenatales asociadas con malos resultados neonatales.
- Revisión retrospectiva de 55 pacientes con gastrosquisis de 2007 a 2017
- Solo la IABD fue significativa y el aumento del diámetro tuvo una probabilidad 2.82 más alta asociada a un mayor tiempo de alimentación enteral completa y el diagnóstico de gastrosquisis compleja.

Dewberry, L. C., Hilton, S. A., Zaretsky, M. V., Behrendt, N., Galan, H. L., Marwan, A. I., & Liechty, K. W. (2019). *Examination of Prenatal Sonographic Findings: Intra-Abdominal Bowel Dilation Predicts Poor Gastroschisis Outcomes. Fetal Diagnosis and Therapy, 1–6.* doi:10.1159/000501592

PRENATAL DIAGNOSIS

CERPO

REVIEW

Is there a role for fetal interventions in gastroschisis management? – An updated comprehensive review

Brooke E. Willborg, Eniola R. Ibirogba, Ayssa Teles Abrao Trad, Lourenço Sbragia, Dean Potter, Rodrigo Ruano

First published: 02 September 2020 | https://doi.org/10.1002/pd.5820

- Diferentes ensayos controlados aleatorio demostró recientemente que no hay diferencias significativas en los resultados posnatales (duración de la nutrición parenteral total, duración de la estancia hospitalaria y número de días hasta el cierre de la gastrosquisis) con el parto prematuro a las 34 semanas en comparación con la atención obstétrica de rutina.
- Logghe et al, Girsen et al y Youssef et al demostraron que la gravedad de la esfera intestinal en realidad disminuía con el aumento de la edad gestacional (R2 = 0,66).
- Shamshirsaz et al y Carnaghan et al informaron una tasa significativamente mayor de sepsis neonatal en lactantes con gastrosquisis con menejo al parto prematuro (versus manejo expectante)

Willborg, B. E., Ibirogba, E. R., Trad, A. T. A., Sbragia, L., Potter, D., & Ruano, R. (2020). *Is There A Role for Fetal Interventions in Gastroschisis Management? - An Updated Comprehensive Review. Prenatal Diagnosis.* doi:10.1002/pd.5820

Conclusiones:

CERPO

- Confirma la importancia de clasificar los casos de gastrosquisis en simples y complejos para la predicción del resultado neonatal
- La dilatación intestinal intraabdominal puede ser un marcador prenatal útil para diferenciar entre gastrosquisis simple y compleja.
- La presencia repetida de diámetro intestinal intraabdominal severamente aumentado puede identificar de manera confiable casos con gastrosquisis compleja aunque con valor predictivo limitado
- No hay diferencias significativas en los resultados posnatales con el parto antes de las 34 semanas en comparación con la atención obstétrica de rutina.

CERPO
Centro de Referencia Perinatal Oriente
Facultad de Medicina, Universidad de Chile

Gastrosquisis: Factores pronósticos

Dra. Ana Sarmiento C.
Programa formación Ginecología - Obstetricia
Universidad de Chile
Marzo 2021